Aus der Klinik und Poliklinik für
Herzchirurgie, herzchirurgische Intensivmedizin und Thoraxchirurgie
der Universität zu Köln
Direktor: Universitätsprofessor Dr. med. Th. Wahlers

Aortales Remodeling und Thrombosierung des falschen Lumens nach der Frozen-Elephant-Trunk-Operation: eine retrospektive CT-basierte Analyse

Inaugural-Dissertation zur Erlangung der Doktorwürde
der Medizinischen Fakultät
der Universität zu Köln

vorgelegt von
Laura Marx
aus Jena

promoviert am 15. März 2024

Gedruckt mit Genehmigung der Medizinischen Fakultät der Universität zu Köln

2024

Dekan: Universitätsprofessor Dr. med. G. R. Fink
1. Gutachter: Professor Dr. med. O. J. Liakopoulos
2. Gutachter: Privatdozent Dr. med. W. Ahmad

Erklärung

Ich erkläre hiermit, dass ich die vorliegende Dissertationsschrift ohne unzulässige Hilfe Dritter und ohne Benutzung anderer als der angegebenen Hilfsmittel angefertigt habe; die aus fremden Quellen direkt oder indirekt übernommenen Gedanken sind als solche kenntlich gemacht.

Bei der Auswahl und Auswertung des Materials sowie bei der Herstellung des Manuskriptes habe ich Unterstützungsleistungen von folgenden Personen erhalten:

Prof. Dr. Oliver J. Liakopoulos

Weitere Personen waren an der Erstellung der vorliegenden Arbeit nicht beteiligt. Insbesondere habe ich nicht die Hilfe einer Promotionsberaterin/eines Promotionsberaters in Anspruch genommen. Dritte haben von mir weder unmittelbar noch mittelbar geldwerte Leistungen für Arbeiten erhalten, die im Zusammenhang mit dem Inhalt der vorgelegten Dissertationsschrift stehen.

Die Dissertationsschrift wurde von mir bisher weder im Inland noch im Ausland in gleicher oder ähnlicher Form einer anderen Prüfungsbehörde vorgelegt.

Der dieser Arbeit zugrundeliegende Datensatz wurde in der Klinik für Herz- und Thoraxchirurgie der Uniklinik erstellt. Die Operationen an den Patienten sind allesamt von Oberärzten der Klinik durchgeführt worden. Die perioperativ bestimmten Parameter und Laborwerte stammen aus den entsprechenden Patientenakten der Intensivstation 1.2 und der Normalstation 3.2 des Herzzentrums der Uniklinik Köln und wurden durch Herrn Prof. Oliver J. Liakopoulos anonymisiert.
Die analysierten CT-Aufnahmen sind in der Radiologie der Uniklinik Köln von geschultem Fachpersonal durchgeführt worden. Anschließend wurden alle Aufnahmen im Bildarchivierungs- und Kommunikationssystem IMPAX EE der Uniklinik Köln gespeichert.
Die statistische Auswertung der zugrundeliegenden Daten ist durch mich mittels SPSS erfolgt.

Erklärung zur guten wissenschaftlichen Praxis:

Ich erkläre hiermit, dass ich die Ordnung zur Sicherung guter wissenschaftlicher Praxis und zum Umgang mit wissenschaftlichem Fehlverhalten (Amtliche Mitteilung der Universität zu Köln AM 132/2020) der Universität zu Köln gelesen habe und verpflichte mich hiermit, die dort genannten Vorgaben bei allen wissenschaftlichen Tätigkeiten zu beachten und umzusetzen.

Köln, den 26.10.2023

Unterschrift: .....

Danksagung

An dieser Stelle möchte ich allen Personen danken, die mich bei der Anfertigung meiner Dissertation unterstützt haben.

Mein besonderer Dank gilt meinem Doktorvater, Herrn Prof. Dr. Oliver J. Liakopoulos, für die hervorragende Betreuung und die enorme Unterstützung bei der Umsetzung der gesamten Arbeit.

Außerdem möchte ich mich bei meinen Freunden und Kommilitonen bedanken, die mich im auf meinem Weg mit Anregungen, produktiven Gesprächen und insbesondere lieben Worten begleitet haben.

Meinen Eltern, Susann und Karl-Hans Marx, danke ich für ihre unermüdliche Geduld und Ermutigungen während meines Studiums. Ohne euch wäre das Alles nicht möglich gewesen.

Meinen Eltern

Inhaltsverzeichnis

ABKÜRZUNGSVERZEICHNIS 7

1. ZUSAMMENFASSUNG 8

2. EINLEITUNG 10

2.1 Aorta und Krankheitsbilder der thorakalen Aorta 10
2.1.1. Thorakales Aortenaneurysma 10
2.1.2. Aortendissektion 12
2.1.3. Diagnostische Beurteilung der Aorta 14
2.1.4. Behandlungsoptionen 16

2.2 Frozen-Elephant-Trunk (FET) 16
2.2.1. Historischer Exkurs 17
2.2.2. Aufbau und Modelle 18
2.2.3. Indikationsstellung 20

2.3 Thrombose und Remodeling 21
2.3.1. Thrombose des falschen Lumens 21
2.3.2. Aortales Remodeling 21

2.4 Fragestellung und Ziel der Arbeit 22

3. MATERIAL UND METHODEN 23

3.1 Patientenkollektiv 23

3.2 Operationstechnik 23

3.3 CT-Analyse 25

3.4 Statistische Auswertung 27

4. ERGEBNISSE 28

4.1 Allgemeine Patientencharakteristika 28
4.1.1. Demographische Daten 28
4.1.2. Präoperative Komorbiditäten 28
4.1.3. Präoperative Evaluierung der aortalen Entität 30

4.2 Operation 31
4.2.1. FET 32

4.3 Postoperative Patientencharakteristika 33
4.3.1. Mortalität 35

4.4 Postoperative CT-Analyse 35
4.4.1. Thrombose 36
4.4.2. Remodeling 36

5. DISKUSSION 39

5.1 Patientenkollektiv 40

5.2 Eingriff und Folgeeingriffe 40

5.3 Mortalität 43

5.4 Thrombose und Remodeling 44

5.5 Limitationen 47

5.6 Empfehlungen für weiterführende Forschung 48

6. LITERATURVERZEICHNIS 50

7. ANHANG 55

7.1 Abbildungsverzeichnis 55

7.2 Tabellenverzeichnis 55

7.3 Supplementär: Änderungen aortaler Diameter prä- und postoperativ 55

Abkürzungsverzeichnis

A. *Arteria*
Aa. *Arteriae*
AAA *abdominelles Aortenaneurysma*
AAD *Akute Aortendissektion*
AAS *Akutes Aortensyndrom*
ACVB *aortokoronarer Venenbypass*
AD *Aneurysma dissecans*
AHA *American Heart Association*
AKE *Aortenklappenersatz*
AKI *Aortenklappeninsuffizienz*
AWMF *Arbeitsgemeinschaft der Wissenschaftlichen Medizinischen Fachgesellschaften*
CAD *chronische Aortendissektion*
cET *conventional Elephant Trunk*
COPD *chronic obstructive lung disease, chronisch obstruktive Lungenerkrankung*
CT *Computertomografie*
DA *degeneratives Aneurysma*
EACTS *European Association for Cardio-Thoracic Surgery*
ESC *European Society of Cardiology*
ET *Elephant Trunk*
FET *Frozen-Elephant-Trunk*
FL *False Lumen*
i.v. *intravenös*
ICR *Intercostalraum*
IMH *Intramurales Hämatom*
ITS *Intensivstation*
KM *Kontrastmittel*
mFET *modified Frozen Elephant Trunc*, *modified Frozen Elephant Trunc*
MOV *Multiorganversagen*
MRT *Magnetresonanztomografie*
NIRS *Nah-Infrarot-Spektroskopie*
PACS *Picture Archiving and Communication System*
paVK *periphere arterielle Verschlusskrankheit*
PTFE *Polytetrafluorethylen*
SCI *spinal cord injury*
TAA *thorakales Aortenaneurysma*
TAR *total arch replacement*
TEE *transesophageal echocardiography, transösophageale Echokardiografie*
TEVAR *thoracic endovascular aortic repair*
TL *True Lumen*
TTE *transthorakale Echokardiografie*
Z.n. *Zustand nach*

1. Zusammenfassung

Einführung:

Die Aortendissektion, insbesondere vom akuten Typ, sowie Aneurysmata der thorakalen Aorta sind potenziell bzw. akut lebensbedrohliche Krankheitsbilder mit hoher Mortalität und Morbidität. Die Prävalenz in Europa steigt einerseits durch die alternde Bevölkerung sowie der Zunahme von multiplen kardiovaskulären Risikofaktoren und andererseits über die häufigere Detektion durch verbesserte Diagnostik. Der therapeutische Ansatz ist entsprechend des betroffenen Aortensegments chirurgisch oder interventionell. Der Frozen-Elephant-Trunk (FET) als Hybridprothese vereint als Gefäßersatz mit integriertem Stent beide Ansätze und kann zur Behandlung komplexer Entitäten genutzt werden. Frühere Studien deuten auf Vorteile des FET hinsichtlich der Thrombosierung des falschen Lumens und dem positiven Remodeling der Aorta mit Reduktion von Morbidität und Mortalität hin. Bisher liegen verhältnismäßig wenige Daten zum Outcome sowie zu aortalen Parametern wie dem Gefäßremodeling nach Implantation von FET-Prothesen vor.

Zielsetzung und Methodik:

Ziel der vorliegenden Arbeit war es, weitere Daten zum Outcome nach Implantation einer FET-Prothese bei Aortendissektionen und -aneurysmata zu erheben. Dies erfolgte über die retroperspektive Analyse von 106 Patienten nach FET-Implantation im Zeitraum zwischen Januar 2007 und August 2019 an der Klinik für Herz- und Thoraxchirurgie des Universitätsklinikums Köln. Zur Auswertung insbesondere der Änderungen der aortalen Parameter wurden die Patienten im Vorfeld in AAD (akute Aortendissektion) und nicht-AAD (chronische Aortendissektion und Aneurysma) aufgeteilt. Aortale Parameter, wie die Thrombose und das aortale Remodeling, wurden durch CT-Analysen vor und nach Operation bestimmt. Die Einteilung der Aorta in Segment A, B und C erfolgte nach Shresta *et al*. Die statistische Auswertung erfolgte mittels dem t-test für unabhängige Stichproben, dem Mann-Whitney-U-Test, dem Chi-Quadrat-Test sowie dem Long Rank Test.

Ergebnisse und Diskussion:

Das untersuchte Patientenkollektiv war hinsichtlich demographischer Daten und vorliegender Risikofaktoren repräsentativ für die betroffene Gesamtbevölkerung. Die Mehrzahl der Patienten war männlich (70,8%), 70% hatten Bluthochdruck und das mittlere Alter lag bei 63 Jahren. Die 30-Tages-Mortalität des Gesamtkollektivs lag mit 17,9 % leicht über dem Durchschnitt vorausgegangener Studien. Ursächlich hierfür ist unseres Erachtens der in der untersuchten Kohorte größere Anteil an Patienten mit akuter Dissektion im Vergleich zu

anderen Arbeiten. Patienten der nicht-AAD-Gruppe wurden im Verlauf signifikant häufiger endovaskulär re-interveniert (36,1 vs. 11,4%, p = 0,003).

Der maximale Gefäßdurchmesser nahm beim gesamten Patientenkollektiv postoperativ in allen Segmenten der Aorta ab, während das wahre Lumen annähernd gleichblieb. In Segment A war das falsche Lumen signifikant geschrumpft. Bei allen Patienten der vorliegenden Arbeit mit akuter oder chronischer Dissektion zeigte sich postoperativ eine Thrombosierung des falschen Lumens (FL), diese nahm von proximal nach distal durchgehend ab (93 % in Segment A, 58% in Segment C). Ein signifikanter Unterschied zwischen AAD und nicht-AAD Patienten zeigte sich nicht. Eine Thrombosierung des FL findet somit vor allem auf Höhe des Stents (Segment A) statt. In den stromabwärts gelegenen Segmenten nahm die Rate der Thrombosierung durchgehend ab. Trotz ausbleibender Thrombosierung nahm das wahre Lumen in allen aortalen Segmenten zu bzw. das Gesamtlumen blieb konstant. Dies bestätigt die Annahme, dass eine Thrombose auf Höhe des Stents aortales Remodeling induziert.

Ein wesentlicher Unterschied der vorliegenden Arbeit gegenüber vergleichbaren Studien zeigte sich hinsichtlich der erhobenen Werte für das aortale Remodeling. Nicht-AAD-Patienten der hier untersuchten Kohorte hatten durchgehend häufiger positives Remodeling und respektive weniger negatives in allen Segmenten. Diese Ergebnisse stehen im Gegensatz zu denen einiger vorausgegangen Studien, in welchen positives aortales Remodeling gerade bei Patienten mit akuter Typ-A Dissektion ausgeprägter war.

Ursächlich für diesen Unterschied könnte zum einen ein Attrition Bias sein, es war von weniger Patienten der AAD-Gruppe ein post-operatives CT verfügbar als von der nicht-AAD-Gruppe (72,9 % vs. 88,9 %). Zum anderen könnte die kurze Follow-up Zeit von im Median 523 Tagen (9-3324) eine Rolle spielen, bei den AAD-Patienten lag sie mit 355 Tagen (9-3324) knapp unter einem Jahr. In vorausgegangenen Studien hatten sich signifikante Lumenänderungen erst ab einem Jahr nach Operation gezeigt. Es ist davon auszugehen, dass das volle Potential der Aorta zum Remodeling nach einem Jahr noch nicht erreicht und in den Ergebnissen daher nicht abgebildet ist.

Zusammenfassend bestätigt die vorliegende Arbeit die Induktion von Thrombose und Remodeling der Aorta durch FET-Implantation und trägt somit weiter zur Etablierung des FET als Therapie der Wahl bei komplexen aortalen Entitäten mit Beteiligung des Bogens bei. Weitere Datenerhebungen sollten insbesondere den Langzeit-Verlauf der volumetrischen Änderungen der Gefäßwand untersuchen, da dieser in bisherigen Studien nur unzureichend abgebildet wird.

2. Einleitung

2.1 Aorta und Krankheitsbilder der thorakalen Aorta

Die Hauptschlagader des Menschen (Aorta) transportiert in der Lunge mit Sauerstoff angereichertes Blut in den gesamten Körper; bei einer durchschnittlichen Lebensdauer sind dies fast 200 Millionen Liter. Sie entspringt dem linken Herzen hinter der Aortenklappe und gliedert sich im thorakalen Bereich in Aorta ascendens, Arcus aortae (Aortenbogen) und Aorta descendens. Nach Durchtritt durch das Zwerchfell bezeichnet man ihre Fortsetzung als Aorta abdominalis.

Die Aorta ascendens beginnt mit dem Bulbus aortae, aus welchem mit den Arteriae (Aa.) coronariae sinistra und dextra die beiden Herzkranzgefäße hervorgehen und geht mit dem Abgang des Truncus brachiocephalicus in den Aortenbogen über. Aus diesem entspringen in der Normvariante nachfolgend die Arteria (A.) carotis communis sinistra und die A. subclavia sinistra. Die als Isthmus aortae bezeichnete Verengung des Aortenbogens markiert den Übergang in die Aorta descendens.[1,2]

Der Wandbau der Aorta ist dreischichtig und gliedert sich von innen nach außen in eine dünne Intima, eine dicke Media mit elastischen Fasern, Kollagenfasern und glatten Muskelzellen und eine Adventitia mit Lymphgefäßen und vasa vasorum [2].

Als herznahes Gefäß ist die Aorta eine Arterie vom elastischen Typ, wodurch die sogenannte Windkesselfunktion ermöglicht wird: Sie wandelt den vom linken Herzen in der Systole diskontinuierlich ausgeworfenen Blutstrom in einen kontinuierlichen um, indem sie durch eine passive Wanddehnung die Energie aus der Systole kurzzeitig speichert und in der Diastole durch elastische Rückführung abgibt [1]. Darüber hinaus befinden sich in der Aorta ascendens und im Aortenbogen Pressorezeptoren, worüber der systemische Gefäßwiderstand und die Herzfrequenz reguliert werden [2].

Bei einem gesunden Menschen beträgt der Durchmesser der Aorta ascendens bis zu 37 mm und der Durchmesser der Aorta descendens bis zu 28 mm (ausgemessen anhand von CT-Bildern). Alle 10 Jahre erweitert sich der Gefäßdurchmesser um 0,9 mm bei Männern und 0,7 mm bei Frauen, u.a. bedingt durch ein erhöhtes Verhältnis von Kollagen- gegenüber Elastinfasern.[2,3]

2.1.1. Thorakales Aortenaneurysma

Als aortales Aneurysma bezeichnet man die Erweiterung aller Wandschichten der Aorta um mehr als 50 % [3]. Man unterteilt in abdominelle und thorakale Aortenaneurysmata (AAA; TAA, siehe Abbildung 1), wobei AAA mit 75 % deutlich häufiger sind. TAA sind zu 50 % in der Aorta ascendens lokalisiert, zu 40 % in der Aorta descendens und zu 10 % im Aortenbogen. Die Inzidenz von TAA beläuft sich auf ca. 10/100.000 pro Jahr. Die Mehrheit der Patienten ist älter

als 60 Jahre, Männer sind doppelt so häufig betroffen wie Frauen und es gibt in bis zu 20 % der Fälle eine familiäre Häufung. Hauptrisikofaktor für die Entstehung eines thorakalen Aneurysmas der Aorta ist Arteriosklerose aufgrund von Arterieller Hypertonie und Rauchen; seltener ist eine zystische Medianekrose, Takayasu-Arteriitis oder Mesaoritits luica bei Syphilis ursächlich.[4]

Auch genetische Erkrankungen, welche potenziell eine Beteiligung der Aorta mit sich bringen, können ursächlich für Aneurysmabildung sein. Dazu gehören neben dem Marfan- und Ehlers-Danlos-Syndrom Typ IV auch das Loeys-Dietz-Syndrom, Turner-Syndrom, Arterial-Tortuosity-Syndrom und Aneurysm-Osteoarthritis-Syndrom [3,4].

Eine weitere Ursache kann eine bikuspid angelegte Aortenklappe sein, welche mit einer Prävalenz von 1-2 % einer der häufigsten angeborenen Herzfehler ist. Patienten entwickeln häufig ein Klappenvitium mit konsekutiver Dilatation des Bulbus aortae und ggf. der Aorta ascendens Aus diesem Grund ist bei Patienten mit bikuspider Aortenklappe das Risiko für eine Aortendissektion erhöht.[3]

Aortenaneurysmata präsentieren sich klinisch oft stumm, können im Rahmen von Komplikationen jedoch akut symptomatisch werden. Die bedeutungsvollsten Komplikationen sind die akute Aortendissektion und Aortenruptur, welche ab einem Gefäßdurchmesser von 60 mm in der Aorta ascendens bzw. 70 mm in der Aorta descendens zu erwarten sind [3].

Eine Indikation für eine Operation besteht generell bei symptomatischen Patienten mit einem Aneurysma der Aorta ascendens oder des Bogens. Bei asymptomatischen Patienten ohne Begleiterkrankungen gilt die Indikation ab einem Durchmesser von 55 mm, bei Patienten mit Marfan-Syndrom bereits ab 50 mm, bei Patienten mit Indikation für eine Operation an der Aortenklappe ab 45 mm. Liegen zusätzliche Risikofaktoren wie bspw. positive Familienanamnese oder ein Progress der Aortendilatation von Wachstum >3 mm/Jahr vor, können die Grenzwerte zur Operation weiter gesenkt werden. Aneurysmata der Aorta descendens werden ab einem Durchmesser von 60 mm primär mittels modernen Stentverfahren (thoracic endovascular aortic repair, TEVAR) versorgt. Ist dies technisch nicht möglich, zum Beispiel bei Nichtvorhandensein von proximaler oder distaler Landezone, besteht die Indikation zur offenen operativen Versorgung. Auch Patienten mit Bindegewebserkrankung sollten offen-operativ versorgt werden, die Indikation besteht hier ab 50mm Gefäßdurchmesser. [2,5]

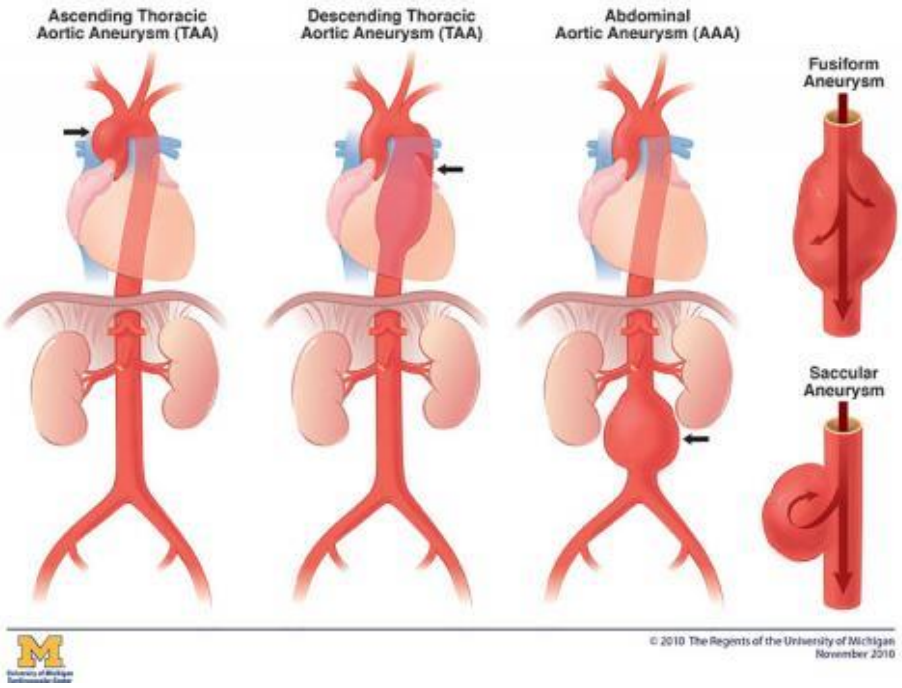

Abbildung 1: Aortenaneurysmata nach Lokalisation. Abbildung mit freundlicher Genehmigung übernommen von Michigan Medicine, Frankel Cardiovascular Center, Departement of Vascular Surgery [6]

2.1.2. Aortendissektion

Die Task Force der European Society of Cardiology (ESC) unterscheidet fünf Formen des akuten Aortensyndroms (AAS): Klassische Aortendissektion, Intramurales Hämatom (IMH), diskretes Aneurysma dissecans mit exzentrischer Aussackung der Aortenwand, Plaqueruptur mit aortaler Ulzeration (penetrierendes Aortenulcus, PAU), traumatisches und iatrogenes Aneurysma dissecans [2].

Eine klassische Aortendissektion ist ein Aneurysma dissecans (AD, vom lat. dissecare = zerschneiden) der thorakalen Aorta und bezeichnet die Entstehung eines Pseudolumens in der aortalen Gefäßwand durch einen Einriss in der Intima (Entry) mit konsekutiver Einblutung in die Media. Auch eine Ruptur von vasa vasorum kann eine solche Mediablutung hervorrufen. Das neu entstandene Pseudolumen wird als falsches Lumen (False Lumen, FL) bezeichnet. In manchen Fällen kommt es durch einen zweiten Intimaeinriss (Reentry) zum Wiederanschluss an das echte Lumen (True Lumen, TL).[1,4]

Man unterteilt die Aortendissektion anhand der Tage nach Symptombeginn in eine akute (weniger als 14 Tage), subakute (15 bis 90 Tage) und chronische Form (über 90 Tage). Eine akute Dissektion geht demnach automatisch durch den Zeitfaktor in eine chronische Aortendissektion (CAD) über, darunter fallen auch operativ ausgeschaltete Typ-A-Dissektionen welche eine persistierende Dissektion der Aorta descendens aufweisen [2].

Aortendissektionen werden nach der Stanford-Klassifikation anhand der beteiligten Aortenabschnitte in Typ-A (mit Beteiligung der Aorta ascendens) oder Typ-B (ohne Beteiligung

der Aorta ascendens) eingeteilt. Die European Association for Cardio-Thoracic Surgery (EACTS) empfiehlt inzwischen zusätzlich den Gebrauch des Terminus non-A-non-B-Aortendissektion bei Beteiligung des Aortenbogens (siehe Abbildung 2). Dies basiert auf dem Fakt, dass die Dissektion des Aortenbogens gemäß Stanford-Klassifikation eine Typ-B-Dissektion ist, 90 % der Typ-B-Dissektionen jedoch jenseits der linken A. subclavia sinistra beginnen und die existenten Studiendaten somit nicht auf Bogendissektionen anzuwenden sind.[7]

Die Inzidenz von Aortendissektionen liegt bei ca. 6/100.000/Jahr; sie ist höher bei Männern und steigt mit dem Alter an. Frauen haben eine schlechtere Prognose, da eine vermehrt atypische Präsentation von Symptomen oftmals zu zeitlich verzögerter Diagnostik führt.[2]

Ätiologisch liegt in 65-75 % der Fälle von akuter Aortendissektion (AAD) als Hauptrisikofaktor ein schlecht eingestellter arterieller Hypertonus vor. Weitere Ursachen können u.a. vorbestehende Aorten- bzw. Aortenklappenerkrankungen, Zustand nach (Z.n.) kardiochirurgischem Eingriff, Rauchen, direktes stumpfes Thoraxtrauma durch bspw. Hochgeschwindigkeitstrauma, intravenöser (i.v.) Drogenabusus oder Katheteruntersuchungen sein.[2,4] Auch genetische Erkrankungen mit potentieller Beteiligung der Aorta (z.B. Bindegewebserkrankung) können ursächlich für eine Dissektion sein (siehe 2.1.1.).

Klinisch präsentiert sich vor allem die Typ-A-AAD in der Mehrzahl der Fälle mit plötzlich einsetzenden Brust- und oder Rückenschmerzen, welche als messerartig, scharf oder reißend beschrieben werden. Der Schmerz ist vorwiegend in der Brust lokalisiert, Rückenschmerz kann auf eine Typ-B-Dissektion hinweisen, welche jedoch in den meisten Fällen durch ihren unkomplizierten Verlauf klinisch stumm bleibt.[2] Eine Wanderung des Schmerzes kann auf einen Progress der Dissektion hinweisen [3].

Weitere Symptome umfassen u.a. Aortenklappeninsuffizienz mit ggf. konsekutiver Herzdekompensation, Myokardischämie bzw. -infarkt, mesenteriale Ischämie, ischämisches Nierenversagen und neurologische Symptome. Letztere umfassen ischämische Neuropathie, ischämische Rückenmarksverletzung mit akuter Paraplegie, Koma und Schlaganfall.[2]

Die kumulative 30-Tages-Mortalität bei akuter Typ-A-AAD liegt bei zirka 90 %, die Hälfte der Patienten verstirbt unbehandelt bereits in den ersten 48 Stunden. Aus diesem Grund besteht für diese Entität eine absolute OP-Indikation. [3] Bei Patienten mit Diabetes mellitus oder am Herzen bereits Voroperierten kann eine akute Aortendissektion komplett schmerzlos verlaufen und durch eine meist erhebliche Verzögerung der Diagnosestellung zu einer schlechteren Prognose führen [3].

Typ-B-Dissektionen werden in unkompliziert und kompliziert unterschieden. Patienten mit unkompliziertem Verlauf werden medikamentös eingestellt oder zur Prävention von Spätkomplikationen mittels TEVAR behandelt.

Im Falle von Krankheitsprogression mit Erweiterung der thorakalen Aorta, Aneurysma des Falschen Lumens, Malperfusionssyndrom oder persistierenden Schmerzen spricht man von einer komplizierten Typ-B-Dissektion; womit eine Indikation zur interventionellen Behandlung gegeben ist. Kann eine TEVAR nicht durchgeführt werden, besteht die Indikation zur operativen Korrektur.[2]

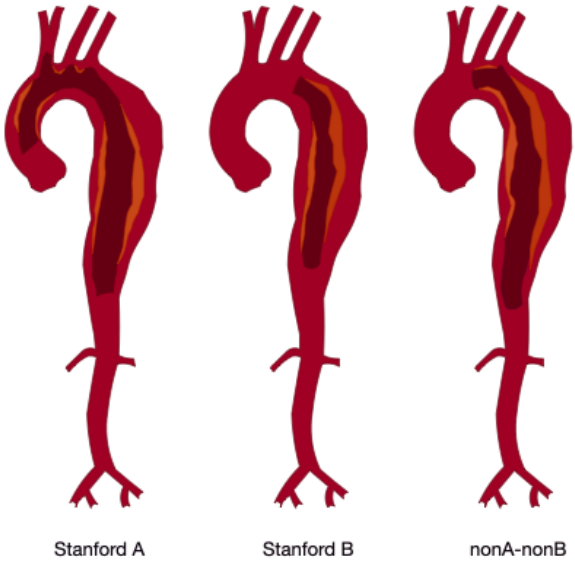

Abbildung 2: Stanford-Klassifikation der Aortendissektion inklusive non-A-non-B-Dissektion (Zeichnung: Laura Marx)

2.1.3. Diagnostische Beurteilung der Aorta

Die zu Beginn durchzuführende Anamnese beinhaltet neben einer vollständigen Erfassung der vorliegenden Symptomatik die Erhebung patientenspezifischer kardiovaskulärer Risikofaktoren und eine Familienanamnese, insbesondere bezüglich arterieller Erkrankungen. Der Blutdruck sollte an beiden Armen separat gemessen und die peripheren Pulse des Patienten kontrolliert werden. Labordiagnostik spielt im Notfall aufgrund fehlender therapeutischer Konsequenz eine untergeordnete Rolle, kann jedoch differentialdiagnostisch oder zur Beurteilung von Komplikationen bedeutsam sein. Erhöhte D-Dimere können den Verdacht auf eine AD bestärken. Im Vergleich zu anderen Entitäten mit möglicher D-Dimer-Erhöhung (Lungenembolie, Thrombose) sind die Werte typischerweise sofort sehr hoch, anstatt langsam anzusteigen. Die Bestimmung anderer Laborparameter ist vor allem zum Ausschluss von Komplikationen gedacht: Troponin I und T dienen dem Ausschluss eines Myokardinfarkts, Kreatinin der Beurteilung der Nierenfunktion, AST und ALT der Beurteilung der Leberfunktion, Laktat wäre im Falle von Darmischämie oder bei metabolischen Erkrankungen erhöht, CRP bei entzündlichen Prozessen. Die Leukozytenzahl könnte bei

vorliegendem Infekt oder SIRS erhöht sein, die Anzahl von Erythrozyten ggf. durch einen Blutverlust vermindert. Eine Blutgasanalyse dient der Beurteilung der Oxygenierung des Patienten und zum Ausschluss einer metabolischen Störung.[2]

Zur Beurteilung der aortalen Struktur und sowie der quantitativen Parameter ist eine Bildgebung unerlässlich. Dabei sind standardisierte Untersuchungen essenziell, um eine optimale Vergleichbarkeit der Datensätze zur Beurteilung der Krankheitsprogression oder auch dem postoperativen Ergebnis zu schaffen.

Das initiale bildgebende Verfahren der Wahl ist die transthorakale Echokardiografie (TTE), da sie bettseitig durchführbar und mit einer geringen Inzidenz an Komplikationen assoziiert ist. Der Untersucher kann die Aortenklappe, den Aortenbogen inklusive der abgehenden Gefäße und viele Abschnitte der Aorta ascendens und descendens einsehen. Wichtig ist auch die Beurteilung einer akuten Perikardtamponade bzw. der Abgänge der supraaortalen Gefäße. Eine transösophageale Echokardiografie (TEE) bietet durch die anatomische Nähe zur thorakalen Aorta qualitativ bessere Aufnahmen insbesondere der Aorta descendens, außerdem ermöglicht die multiplanare Darstellung eine noch umfassendere Beurteilung der aortalen Strukturen. Goldstandard in der präoperativen Diagnostik ist nach wie vor die Computertomografie (CT). Sie liefert in kurzer Zeit eine dreidimensionale Darstellung der kompletten Aorta inklusive umliegender Strukturen und bietet durch hochauflösende Schnittbilder die Möglichkeit genaue Vermessungen des Gefäßes durchzuführen. Besonders bei Dissektionen im Aortenbogen ist sie der TTE sowie der TEE hinsichtlich des diagnostischen Werts überlegen, da mittels Ultraschall-Untersuchung der Abschnitt zwischen distaler Aorta ascendens und Truncus durch die Trachea und den rechten Hauptbronchus nicht eingesehen werden kann. In der Praxis wird nach einer nativen Aufnahme die Durchführung einer CT-Angiografie mit Kontrastmittel (KM) empfohlen. Hierdurch kann eine deutlich bessere Beurteilung der intravasalen Gegebenheiten erfolgen. Bei KM-Allergie oder der Notwendigkeit wiederholter Nachuntersuchungen, insbesondere bei jungen Patienten, stellt die Magnetresonanztomografie (MRT) eine mögliche diagnostische Alternative dar.[2,3]

Bei Patienten mit Indikation zur offenen Operation wird die Durchführung einer Koronarangiografie empfohlen. Somit kann ggf. die zusätzliche Empfehlung zur koronaren Bypass-Operation ausgesprochen werden [7].

Entsprechend der ESC-Leitlinien sollte bei jedem hämodynamisch stabilen Patienten die Vortestwahrscheinlichkeit für das Vorliegen eines akuten Aortensyndroms bestimmt werden. Dies kann bspw. anhand des Tools zur Risikobewertung der American Heart Association (AHA) aus dem Jahr 2010 erfolgen. Bei Patienten mit einer hohen Vortestwahrscheinlichkeit kann bei eindeutigem Befund im TTE auf die Durchführung einer CT-Bildgebung verzichtet und direkt eine notfallmäßige Operation eingeleitet werden.[2,8]

2.1.4. Behandlungsoptionen

Der Behandlung von zugrunde liegenden Risikofaktoren kommt aus präventiver Sicht eine große Bedeutung zu. Empfohlen werden von der ESC insbesondere Nikotinkarenz und optimale Einstellung des Blutdrucks auf Werte unter 140/90 mmHg, falls notwendig mit Hilfe von Antihypertensiva wie z.B. Betablockern. Im Notfall, etwa bei akuter Typ-A-Dissektion, sollte der systolische Blutdruck auf Werte zwischen 100-110 mmHg gesenkt und der Patient analgetisch behandelt werden. Mittel der Wahl ist hierbei meist intravenös verabreichtes Morphin.[2,4]

Das primäre Behandlungsziel ist die Ausschaltung der aortalen Läsion, also das Aneurysma bzw. das Entry bei Dissektionspatienten somit die Wiederherstellung des wahren Lumens. Dies kann endovaskulär mittels TEVAR oder offen operativ erfolgen.

Der endovaskuläre Ansatz beschränkt sich auf Entitäten der Aorta descendens, hier ist eine proximale sowie distale Landezone (Gefäßabschnitt ober- und unterhalb der Läsion) und ein adäquater arterieller Gefäßzugang von Nöten. [2,5]

Der operative Ansatz unterscheidet sich je nach betroffenem Aortensegment. Die Aorta ascendens kann mit einer Gefäßprothese aus Dacron ersetzt werden, bei Involvierung der Aortenwurzel bietet sich die Reimplantationstechnik nach David (mit Erhaltung der Aortenklappe) an. Bei dieser werden die Koronarostien und der sinus valsalva exzidiert und anschließend mit der Prothese anastomosiert. Ist zusätzlich auch die Aortenklappe betroffen, kann in einer Operation nach Bentall die Aorta ascendens mit einem klappentragenden Conduit ersetzt werden. Diese sind sowohl mit mechanischen als auch biologischen Klappen erhältlich.

Der Aortenbogen kann entweder mit einer Prothese teil-ersetzt (hemiarch replacement) oder komplett ersetzt werden (total arch replacement, TAR).[2]

Eine isolierte Versorgung der Aorta descendens ist über eine linksseitige Thorakotomie zwischen dem 4. und 7. Interkostalraum (ICR) möglich, bei Involvierung der Aorta abdominalis kann das OP-Gebiet mit einer paramedianen Laparotomie erweitert werden.[2]

2.2 Frozen-Elephant-Trunk (FET)

Es gibt für die unter 2.1.1. und 2.1.2. genannten aortalen Krankheitsbilder diverse Behandlungsoptionen (siehe 2.1.4.), die Auswahl ist u.a. abhängig vom Ausmaß der Erkrankung, Alter und Status des Patienten. Da sich diese Arbeit auf das Ergebnis der FET-Operation konzentriert, wird im folgenden Abschnitt ebendiese Behandlungsmethode genauer beleuchtet.

Der FET dient in der akuten Phase dem Verschluss des Entrys und somit der Verbesserung der Flussrate im wahren Lumen. Somit können durch Dissektion entstandene

Malperfusionssyndrome behandelt werden. Langfristig senkt der FET die Rate an Sekundärereignissen wie z.B. Aneurysmabildung oder -wachstum, retrograde Dissektion mit ggf. Malperfusionssyndromen oder Ruptur der Aorta. Er stellt darüber hinaus eine optimale Landezone für ggf. notwendige endovaskuläre Folgeeingriffe dar.[9,10]

2.2.1. Historischer Exkurs

Operationen an der Aorta gehören in der Herzchirurgie nach wie vor zu den anspruchsvollsten Eingriffen. Besonders Entitäten, welche sowohl den Aortenbogen als auch die Aorta descendens betreffen, stellen eine große Herausforderung für den Chirurgen dar. Dies ist u.a. der Anatomie geschuldet, der Abgänge der hirnversorgenden Arterien aus dem Aortenbogen, sowie der technisch schwer zu erreichende Aortenbogen bzw. Aorta descendens.[11]

Im letzten halben Jahrhundert sind viele Fortschritte im operativen Vorgehen erzielt worden. Seit den 1950ern wird der Ersatz des Aortenbogens mit Hirnperfusion durchgeführt, seit den 60er Jahren zusätzlich in tiefer Hypothermie und Kreislaufstillstand [12]. Durch die Einführung des verlängerten Kreislaufstillstands in den 1970ern konnte das operative Vorgehen weiterhin vereinfacht werden [13].

Im Jahr 1983 stellten Borst und Kollegen eine zweizeitige Technik zur Behandlung von TAA vor welche erforderliche Folgeinterventionen an der Aorta descendens erleichtern sollte: den Elephant Trunk (ET), heute als „conventional“ Elephant Trunk (cET) bezeichnet. In einer ersten Operation wird über eine mediane Sternotomie der Bogen mit einer Gefäßprothese aus Dacron ersetzt. Das proximale Ende wird End-zu-End mit dem Stumpf der Aorta ascendens und der distale Bogenteil der Prothese zirkumferentiell mit der Aorta descendens vernäht, während das verbliebene distale Ende der Gefäßprothese frei flottierend, wie ein Elefantenrüssel, in der Aorta descendens hineinragt.

In einer zweiten Operation wird die Aorta descendens über eine laterale Thorakotomie mit einer weiteren Dacron-Prothese ersetzt; dies erfolgt analog zur ersten Operation. Falls erforderlich, kann die Gefäßprothese in einer weiteren Operation ein zweites Mal verlängert werden: über einen abdomino-thorakalen Zugang wird das in der Aorta descendens befindliche Ende der Prothese mit einem weiteren Graft anastomosiert und dessen distales Ende mit dem Teil der abdominellen Aorta vernäht, welcher die viszeralen und renalen Gefäße abgibt (siehe Abbildung 3). [14,15]

Dem innovativen Ansatz dieser (mindestens) zweizeitigen Prozedur steht das kumulative Risiko zweier großer Eingriffe mit einer Krankenhausletalität von bis zu 21 % und einer Intervallletalität von 3-13 % gegenüber. Letztere erklärt sich durch spontane Rupturen im noch nicht behandelten Aortensegment, resultierend aus anhaltender Perfusion des FL bei unzureichender Abdichtung des distalen ET bzw. fortschreitender Aussackung des Aneurysmas.[16]

Bei zirka der Hälfte der Patienten erfolgt aufgrund aufwendiger Langzeitnachsorge keine Zweitoperation und somit keine definitive Behandlung der Aortenerkrankung, woraus ebenfalls ein erhöhtes Rupturrisiko der Aorta hervorgeht [16].

In den 1990ern wurde die Nutzung von endovaskulären Stentprothesen für die Behandlung von Pathologien der Aorta descendens eingeführt [16]. 1994 wurde von Kato und Kollegen erstmals eine einzeitige Variante der cET-Technik angewendet, welche aus einer Verlängerung des Bogenersatzes in die Aorta descendens mittels Stent-Graft bestand [17]. Dieser Ansatz entwickelte sich fortan weiter und wurde von Borst et al. selbst später als Frozen-Elephant-Trunk (FET) benannt [18]. Er stellt ein Hybridverfahren aus konventioneller Aortenchirurgie und endovaskulärer Therapie dar.

In Europa wird die FET-Technik seit 2001 angewendet, erste Fallberichte von kleinen Patientenkohorten stammten aus Hannover, Essen und Wien. Sie alle lieferten vielversprechende Ergebnisse hinsichtlich der definitiven Ausschaltung von Aneurysmata, bzw. der Okklusion des falschen Lumens bei Dissektion [19-21].

Die erste vorgefertigte Hybridprothese war die nicht-kommerzielle Chavan-Haverich-Prothese (Curative Medical Devices GmbH, Dresden, Deutschland) [21]; mit der „Essen I prothesis“ (E-vita Open; Jotec, Hechingen, Deutschland) kam 2005 in Europa die erste kommerziell verfügbare Hybridprothese auf den Markt [22].

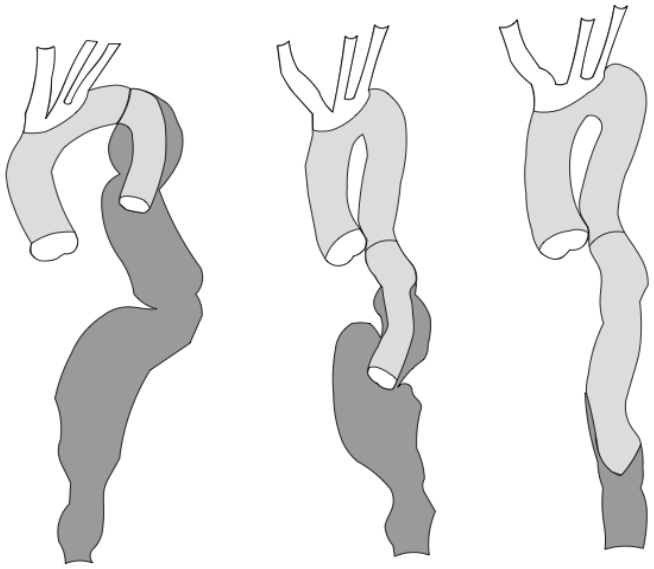

Abbildung 3: Schritte der cET-Operation nach Borst (Zeichnung: Laura Marx)

2.2.2. Aufbau und Modelle

Der FET ist eine sogenannte Hybridprothese, genauer gesagt eine Kombination aus Dacron- oder Polytetrafluorethylen (PTFE) -Prothese für den Ersatz des Aortenbogens und einer

überzogenen Stentprothese aus rostfreiem Stahl oder Nitinol [16]. Jede Prothese wird mit einem individuellen Einführungssystem geliefert [18].

Es gibt vier kommerziell verfügbare Prothesen, welche im folgenden Abschnitt vorgestellt werden: E-vita Open (Plus), Thoraflex Hybrid (Vascutek, Inchinnan, Schottland, Großbritannien), Cronus (MircoPort, Shanghai, China) und Frozenix (ehemals J Graft Open, Japan Lifeline, Tokyo, Japan). In Europa sind die E-vita Open (Plus) und die Thoraflex Hybrid Prothese verfügbar (siehe Abbildung 4) [7,18].

Die E-vita Open besteht aus einem flexiblen, polyesterüberzogenen Stentteil mit Z-förmigem Nitinoldraht und einem Bogenersatz aus gewebtem Polyester, beide Teile sind identisch im Durchmesser. Die Stentprothese ist mit einem Durchmesser von 24 bis 40 mm und einer Länge von 13, 15 oder 16 cm verfügbar. Im Transplantat sind röntgendichte Marker verarbeitet, welche die radiologische Bildgebung ermöglichen. Die E-vita Open ist inzwischen zur E-vita Open Plus weiterentwickelt worden. Bei gleichem Aufbau ist die neue Version weniger durchlässig für Blut und macht somit die vormals notwendige Versiegelung mit Fibrinkleber überflüssig. Darüber hinaus hat sie zwischen proximalem und distalem Teil einen Nähkragen, welcher die distale Bogenanastomose erleichtern soll.

Die Thoraflex Hybrid wurde in Hannover von Shresta und Kollegen entworfen und im Jahr 2012 vorgestellt. Der proximale Teil für den Bogenersatz ist eine Dacronprothese mit vier integrierten Seitenästen; drei davon für die Gefäßanastomosen der Bogengefäße, der vierte für distale Perfusion mittels Herz-Lungen-Maschine und antegrade Hirnperfusion. Der distale Teil der Thoraflex Hybrid besteht aus polyesterüberzogenen Nitinolstents, deren ringförmige Konfiguration die wirkende Radialkraft auf die Aortenwand minimiert. Somit wird das Risiko von Intimaeinrissen bei Dissektionspatienten gesenkt. Die Prothese ist mit einem Durchmesser von 28 bis 40 mm und einer Länge des gestenteten Teils von 10 oder 15 cm verfügbar. Eine Besonderheit ist hierbei, dass der nicht-gestentete und der gestentete Teil in unterschiedlichen Durchmessern verfügbar sind und somit bedarfsorientiert ausgesucht werden kann. Zwischen proximalem und distalem Teil ist ein Nähkragen zur erleichterten Anastomose mit der nativen Aorta eingearbeitet. Für die radiologische Bildgebung sind röntgendichte Marker eingearbeitet. Die Prothese ist mit Rindergelatine imprägniert, wodurch das sogenannte Preclotting, die Abdichtung durch Blutbenetzung, entfällt [23]. Die Thoraflex Hybrid wird ebenfalls über eine Führungsdraht in die Aorta descendens eingeführt, die Entfaltung des gestenteten Prothesenteils erfolgt hier über einen Rückzugmechanismus. [18,24]



Abbildung 4: A) Thoraflex Hybrid (Foto: Laura Marx) und B) E-vita Open Plus (genutzt mit freundlicher Erlaubnis durch/ Used with the Permission of Artivion, Inc.)

2.2.3. Indikationsstellung

Eine Zusammenstellung der Indikationen für die Implantation eines FET ist dem Positionspapier des European Journal of Cardio-Thoracic Surgery aus 2015 zu entnehmen. Dieses stützt sich auf die Empfehlungsklassen für Leitlinien und Expertenkonsens der ESC.

Bei akuter und subakuter Typ-A-Dissektion können mittels FET durch Malperfusion bedingte Komplikationen behandelt und gleichzeitig zukünftige Ereignisse wie z.B. Aneurysmabildung verhindert werden.

Sollte es nach stattgehabter Typ-A-Dissektion oder bei chronischer Typ-B-Dissektion zu einer Aneurysmabildung gekommen sein, ist der Einsatz eines FET ebenfalls zu empfehlen.

Auch akute retrograde Typ-B-Dissektionen des Bogens können eine Indikation darstellen. Obwohl bei ebendiesen eine TEVAR Therapie der ersten Wahl ist, besteht hinterher ein erheblich erhöhtes Risiko für die Entwicklung einer retrograden Typ-A-Dissektion. Dieses Risiko kann durch Einsatz eines FET vermieden werden. Insbesondere bei Erweiterung des Aortenbogens, steilem Bogenwinkel oder nicht vorhandener Landezone für eine TEVAR stellt das Hybridverfahren eine gute Alternative dar.

Thorakale Aortenaneurysmen, welche ansonsten mit einer zweizeitigen Prozedur behandelt werden müssten, können nach Abwägung des Risikos für eine potenzielle Rückenmarksverletzung (englisch: spinal cord injury, SCI) nach erfolgter FET-Implantation mit einer zweizeitigen TEVAR Implantation therapiert werden.

Patienten mit penetrierendem atherosklerotischem Ulkus (PAU) oder intramuralem Hämatom als Ausprägung des akuten Aortensyndroms sollten im Sinne einer akuten bzw. subakuten Typ-A-Dissektion dringlich behandelt werden. Hier kann je nach Lokalisation der Einsatz einer FET-Prothese ebenfalls in Betracht gezogen werden.[10]

2.3 Thrombose und Remodeling

Die Stentprothese des FET sorgt durch Ausschaltung des Entry zu einer Wiederherstellung des normalen antegraden Blutflusses mit Dekompression des TL. Die nachfolgende Thrombosierung des falschen Lumens führt in den meisten Fällen zu einer Reduktion des Aortendurchmessers, dem sogenannten positiven aortalen Remodeling.

Der erhebliche Vorteil eines positiven Remodeling in Bezug auf die Langzeitkomplikationen wird deutlich, wenn man eruiert, welchen Verlauf die Pathologien in unbehandelten Aortensegmenten haben: ein patentes FL in der Aorta descendens und abdominalis korreliert mit gesteigerter Morbidität und Mortalität. Eine Zunahme des aortalen Durchmessers auf Niveau der Aorta descendens erhöht ebenfalls das Mortalitätsrisiko und darüber hinaus die Rate an notwendigen Re-Operationen. Speziell nicht ausgeschaltete Re-Entries in der proximalen Aorta descendens gelten als Risikofaktor für ein patentes FL und konsekutive Erweiterung der Aorta, welche letztlich zu einer Ruptur der Aorta und somit dem Tod des Patienten enden kann. [25]

2.3.1. Thrombose des falschen Lumens

Thrombose ist definiert als intravasale Blutgerinnung, welche zum partiellen oder kompletten Verschluss des betroffenen Gefäßes führt. Die zugrunde liegenden Faktoren für die Entstehung einer Thrombose werden als Virchow-Trias zusammengefasst und beinhalten Veränderungen an der Gefäßwand, der Blutzusammensetzung oder der Blutströmung.[1]

Durch die Abdeckung von Intimaeinrissen mittels der Stentprothese des FET wird das FL ausgeschaltet. Dadurch stagniert der Blutfluss in diesem Lumen (Veränderung der Blutströmung). Es beginnt zu thrombosieren, zu schrumpfen und anschließend zu obliterieren.[26]

2.3.2. Aortales Remodeling

Dieser morphologische Rückumbau der disseziierten Aorta nach stattgehabter FET-Operation wird als aortales Remodeling bezeichnet. Um die Volumenänderungen der Aorta aufzuzeigen und zu quantifizieren, ist eine Klassifikation des aortalen Remodeling wichtig. Die Definition wurde erstmalig von Shrestha und Kollegen 2016 beschrieben. Dabei werden Veränderungen in der Aorta als positives, stabiles oder negatives Remodeling eingeteilt. Von einem positivem Remodeling spricht man bei stattgehabter Reduktion des aortalen Gefäßdurchmessers von > 10 % oder bei isolierter Zunahme des TL-Durchmessers von ≥ 10 %, wenn der aortale Durchmesser stabil ist. Stabiles Remodeling beinhaltet alle Veränderungen innerhalb des Schwellenwerts von 10 %. Negatives Remodeling bezeichnet alle sonstigen Konstellationen, wie bspw. die Vergrößerung der aortalen Durchmessers um mehr als 10 % oder Reduktion des wahren Lumens um ebenfalls mehr als 10 %.[9]

2.4 Fragestellung und Ziel der Arbeit

Die Prävalenz thorakaler Aortenerkrankungen (Dissektion und Aneurysma) steigt seit den 1980er Jahren stetig [27]. Diese erhöhte Prävalenz kann einerseits durch die verbesserte Diagnostik erklärt werden, andererseits mit der steigenden Lebenserwartung und dem dadurch höheren Durchschnittsalter der Bevölkerung. Die globale Todesrate durch Aortenaneurysmen und Aortendissektionen hat sich zwischen 1990 und 2010 von 2,49/100.000 Bewohner auf 2,78/100.000 erhöht, von einem weiteren Anstieg in den letzten 10 Jahren ist auszugehen.[2]

Die Mehrzahl aortaler Entitäten ist degenerativer Natur und entsteht mit steigendem Alter auf dem Boden vorbestehender kardiovaskulärer Risikofaktoren. Den Daten des Robert-Koch-Instituts aus der GEDA-Studie von 2014/2015 ist zu entnehmen, dass fast jeder dritte Erwachsene in Deutschland einen ärztlich diagnostizierten arteriellen Hypertonus hat und ca. ein Viertel der deutschen Bevölkerung ab 18 Jahren raucht. [28,29] Dies sind zwei der Hauptrisikofaktoren für die Entwicklung kardiovaskulärer Erkrankungen. Folglich ist davon auszugehen, dass ein großer Anteil der Bevölkerung ein entsprechendes Risikoprofil aufweist und im Laufe der Lebensspanne ärztlich diagnostiziert wird.

Mit der höheren Zahl diagnostizierter Erkrankungen der thorakalen Aorta steigt auch die Notwendigkeit an operativen Eingriffen. Dies hat in den letzten Jahrzehnten zu einer beständigen Erweiterung des chirurgischen Repertoires geführt, mit dem Ziel das operative Outcome zu verbessern. Olsson und Kollegen konnten zeigen, dass sowohl operative Mortalität als auch 30-Tages-Mortalität mit der Zeit gesunken sind, während das Langzeitüberleben verbessert werden konnte.[27]

Die Einführung der FET-Technik ist ein wichtiger Baustein in diesem Kontext. Er bietet erstmalig die Möglichkeit komplexe Pathologien der Aorta mit nur einer Operation zu beheben. Dabei hat der gleichzeitige Ausschluss von Entry bzw. Aneurysma und die Initiierung von Thrombosen in der stromabwärts gelegenen Aorta zwei wesentliche Vorteile gegenüber den konventionellen OP-Techniken. Einerseits sinkt die Rate an Sekundärinterventionen, andererseits das Auftreten von Langzeitkomplikationen wie bspw. die konsekutive aneurysmatische Erweiterung der stromabwärts gelegenen Aortensegmente und somit die potenzielle Rupturgefahr. Der Einfluss der Hybridprothese auf ebendiese Segmente jenseits des Aortenbogens wird seit ihrer Einführung Anfang des 21. Jahrhunderts zunehmend untersucht, um die Stellung des FET im herzchirurgischen Armamentarium zu festigen, die Indikationsstellung zu konkretisieren und seine Limitationen aufzudecken.

Ziel dieser Arbeit ist die retrospektive Analyse von CT-Aufnahmen nach operativer Versorgung von Aortenaneurysmata und -dissektionen mit einer FET-Prothese an der Klinik für Herz- und Thoraxchirurgie des Universitätsklinikums Köln. Besonderes Augenmerk wird auf die Quantifizierung und Beurteilung der Thrombosierung des Falschen Lumens sowie des aortalen Remodeling nach einer FET-Prozedur gelegt.

3. Material und Methoden

Diese Arbeit basiert auf der retrospektiven Studie eines Patientenkollektivs aus der herzchirurgischen Abteilung des Herzzentrums der Universitätsklinik Köln. Die Studie entspricht den Vorgaben der Deklaration von Helsinki (Fassung von 2013) und wurde von der lokalen Ethikkommission in Köln genehmigt. Auf individuelle Patienteneinwilligung wurde aufgrund des retrospektiven Designs verzichtet.

3.1 Patientenkollektiv

Zwischen Januar 2007 und August 2019 wurden 106 Patienten im Herzzentrum der Universitätsklinik Köln mit einer FET-Prothese behandelt.

Zur retrospektiven Auswertung wurde das Patientenkollektiv basierend auf der Natur seiner Aortenerkrankung in zwei Gruppen unterteilt: Eine Gruppe umfasste Patienten mit akuter Aortendissektion (AAD). Die nicht-AAD Gruppe fast alle Patienten mit chronischer Aortendissektion bzw. degenerative Aneurysmen (DA). Dies ermöglicht in der späteren Auswertung ein Vergleich des akuten mit dem subakuten bzw. chronischen Verlauf aortaler Erkrankungen.

Alle relevanten perioperativen Daten wurden aus der elektronischen Patientenakte (ORBIS, QIMS) und Krankenhausakte erhoben und in einer Excel-Datenbank gesammelt. Alle Patienten wurden pseudonymisiert und konnten nur anhand ihrer Identifikationsnummer zugeordnet werden. Der individueller Beobachtungszeitraum endete entweder mit dem letzten dokumentierten telefonischen Kontakt, dem letzten routinemäßigen Krankenhausbesuch (Poliklinik, CT-Untersuchungen) oder mit dem Tod des Patienten.

3.2 Operationstechnik

Alle Eingriffe wurden im Herzzentrum der Universitätsklinik Köln von Herzchirurgen durchgeführt, welche für beide gängigen Prothesen (E-vita, Jotec GmbH, Hechingen, Deutschland; Thoraflex Hybrid Stentprothese Vascuthek, Terumo Aortic, Ichinnan, Schottland) geschult waren. Die Wahl der Prothese und des generellen operativen Vorgehens lag im Ermessen des operierenden Arztes.

Der Eingriff erfolgte bei allen Patienten über eine mediane Sternotomie der Verwendung der Herz-Lungen-Maschine.[30] Die arterielle Kanülierung erfolgte in der Mehrzahl der Fälle (n=94, 88,7%) vor Durchführung der Sternotomie über die rechte A. axillaris. In den übrigen Fällen wurde die Aorta direkt kanüliert (n=12, 11,3 %), wobei mittels transösophagealer Echokardiographie die korrekte Position der Kanüle im wahren Lumen sichergestellt wurde. Die venöse Drainage erfolgte in allen Fällen über eine Zweistufen-Kanüle im rechten Vorhof, deren Spitze in der Vena cava inferior platziert wurde. Anschließend wurde die HLM

hochgefahren und die systemische Kühlung initiiert. Der Ersatz des Aortenbogens erfolgte abhängig vom präoperativen Neurostatus und die Präferenz des Chirurgen entweder im tiefen (20-24 °C) oder im moderaten hypothermischen Kreislaufstillstand (25-30 °C).

Während der kontrollierten Herunterkühlung des Patienten wurden notwendige Reparaturen an der Aortenwurzel und andere Begleitprozeduren durchgeführt. Bei Erreichen der gewünschten Temperatur wurde der Kreislaufstillstand initiiert und der Aortenbogen eröffnet. Eine zweite arterielle Kanüle wurde in der A. carotis communis sinistra platziert um die bilaterale antegrade Hirnperfusion zur Neuroprotektion zu initiieren. Das Neuromonitoring erfolgte via bilateraler Nah-Infrarot-Spektroskopie (NIRS).[30,31]

Die finale Ausmessung der erforderlichen Stentgröße wurde sowohl mittels präoperativer Bestimmung des wahren Lumens anhand der CT-Aufnahme als auch intraoperativer Messung gemacht. Gemäß der aktuellen Leitlinien-Empfehlungen wurde eine Überdimensionierung der Prothese bei Patienten mit Aortendissektion vermieden. Im Gegensatz hierzu wurde bei Patienten mit Aneurysma wurde eine 10-prozentige Überdimensionierung in Bezug auf den Aortendurchmesser auf Höhe der Landezone toleriert [32]. Um eine Landezone jenseits von Wirbelkörper T8 zu vermeiden, wurde eine Stentprothese von 15 cm Länge bei der E-vita Open, bzw.10 cm bei der Thoraflex benutzt. Dies dient der Reduktion des Risikos von Rückenmarksverletzungen (spinale Ischämie, SCI).[15,31]

Der Stentteil der Prothese wurde in der Landezone der Aorta descendens freigesetzt (siehe auch 2.2.2.).[33] Anschließend wurde die Hybridprothese in Zone 2 oder 3 (siehe Abbildung 5) mit 8 bis 12 Matratzen-Nähten aus verstärktem Polyprolen distal anastomosiert. Nach erfolgreicher Verankerung wurde der Perfusionsast der Hybridprothese (Thoraflex) arteriell kanüliert, bzw. die Stentprothese direkt kanüliert (E-vita Open) und mit der Perfusion und Wiedererwärmung der unteren Körperhälfte begonnen. Dafür wurde zumeist ein Arm der Hybridprothese auf Höhe der A. axillaris sinistra anastomosiert. Anschließend wurden bei der Thoraflex Prothese die drei supraaortalen Gefäße (Truncus brachiocephalicus, A. carotis communis sinistra, A. subclavia sinistra) mit den Ästen der Prothese separat anastomosiert, bei der E-vita Open Prothese erfolgte dies via Insel-Methode en-bloc (siehe Abbildung 5).[31]

Abschließend wurde die FET-Prothese proximal entweder mit der nativen Aorta ascendens oder dem Ascendens-Ersatz anastomosiert, das Herz entlüftet und mit der kardialen Reperfusion begonnen. Erfolgte die Anastomose de FET in Zone 2 mit Ligatur der nativen A. subclavia links, musste zur Sicherstellung der Armperfusion ein extraanatomischer Bypass der A. subclavia sinistra erfolgen (n=8, 7 %).

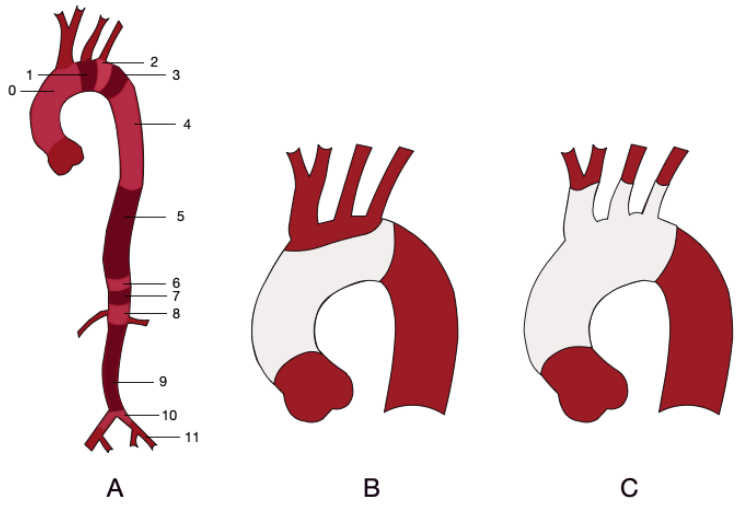

Abbildung 5: A) Ishimaru-Zonen und B) Anastomosierung der supraaortalen Gefäße en-bloc oder C) separat (Zeichnungen: Laura Marx)

3.3 CT-Analyse

Zur Bestimmung der prä- und postoperativen aortalen Parameter wurden CT-Aufnahmen des Patientenkollektivs ausgewertet. Alle Aufnahmen wurden aus dem Softwaresystem IMPAXX EE (R20 XIX SU1), dem Picture Archiving and Communication System (PACS) der Universitätsklinik Köln, abgerufen und ausgewertet.

Die Patienten wurden konsekutiv in IMPAXX anhand ihrer Patienten-ID aufgerufen und vorhandene prä- und postoperative CT-Aufnahmen inklusive des Datums der Untersuchung dokumentiert. Es erfolgte eine chronologische Auswertung der Untersuchungen: postoperative Aufnahmen wurden in erstes („first“) und letztes („last“) CT unterschieden.

Aus der entsprechenden Untersuchung wurde Serien in der arteriellen Phase nach KM-Gabe ausgewählt. Nach Möglichkeit wurden Serien mit mehr als 300 Schichten ausgesucht und die Schichtdicke für die Vermessung standardmäßig auf 1 mm festgelegt. Die ausgewählte Aufnahme wurde im IMPAXX mittels Extended Multi-planar Reconstruction (EMPR) dreidimensional rekonstruiert, alle drei Ansichten synchronisiert und die gewünschte Schnittebene in allen Ansichten mittels Einstellung des Fadenkreuzes zum anatomischen Verlauf der Aorta ausgerichtet. Die Ausmessung der Parameter erfolgte in der koronaren Ebene. Der Durchmesser wurde mittels der Funktion „Distanzmessung im Bild“ in mm bestimmt, die Fläche mittels „Eine Freihandkurve einzeichnen“ in mm^2. Die postoperative Aufnahme wurde auf das Vorhandensein eines Endoleaks vom Typ Ib oder II untersucht, definiert als: Typ Ib – Leck im Bereich der distalen Landezone des Stents, Typ II – retrograde Perfusion des Aneurysmasacks über einen Gefäßast [34]. Zur Bestimmung der distalen Landezone wurde der entsprechende Brustwirbelkörper identifiziert.

Zur systematischen Einteilung und Auswertung wurde die Aorta thoracalis und abdominalis nach der Klassifikation von Shrestha et al. [9] verwendet:

Segment A: bezeichnet den Abschnitt von der distalen Bogenanastomose bis zur Landezone der Stentprothese.

Segment B bezeichnet den Abschnitt distal des Stents bis zum Truncus coeliacus

Segment C bezeichneten Abschnitt der Aorta abdominalis unterhalb des Truncus coeliacus.

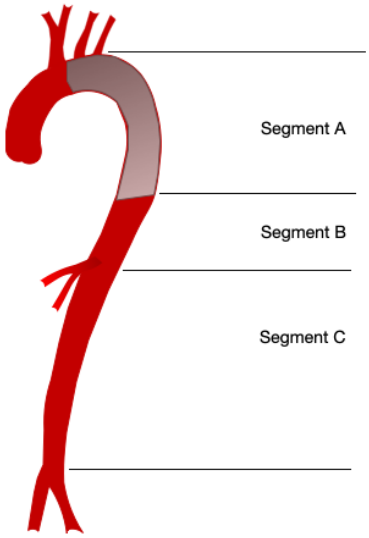

Abbildung 6: Segmente entsprechend der Klassifikation nach Shrestha et al (Zeichnung: Laura Marx)

In jedem Segment wurden der maximale Aortendurchmesser und die maximale Querschnittsfläche der gesamten Aorta vermessen. Anschließend wurde auf der derselben Höhe jeweils der Durchmesser (D) und die Fläche (A) des wahren („true lumen“, TL) und falschen Lumens („false lumen“, FL) identifiziert. Zur Kontrolle der Messwerte wurde der Durchmesser des FL ebenfalls durch die Bildung der Differenz des maximalen Durchmessers der Aorta und maximalen Durchmessers des TL bestimmt.

Die Thrombose des FL wurde nach volumetrischer Rekonstruktion gemäß entweder als patent (<20 % Thrombose des FL), partiell thrombosiert (20 bis 80 %) oder thrombosiert (>80 % thrombosiert oder oblitieriert) klassifiziert [9]. Dafür wurden die Hounsfield-Einheiten (HE) des FL mit denen des TL verglichen und mittels Dreisatzes die prozentuale Differenz bestimmt.

Die Berechnung des aortalen Remodeling nach FET-Operation erfolgte über die serielle Nachbeobachtungszeit. Hierfür wurde der Quotient aus maximalem Aortendurchmesser präoperativ und maximalem Aortendurchmesser postoperativ bestimmt. Patienten, mit fehlenden bzw. nicht auswertbaren prä- oder postoperativen CT-Aufnahmen wurden für die Berechnung ausgeschlossen. Ein Quotient von >1,10 wurde als positiv kodiert, 0,90-1,10 als

stabil und <0,90 als negativ. Beim Vorliegen eines stabilen aortalen Durchmessers wurde zusätzlich der Quotient aus prä- und postoperativem Durchmesser des TL herangezogen. Ergab dieser einen Wert ≤ 0,90 wurde das Remodeling entsprechend der Klassifikation von Shrestha als positiv gewertet (siehe 2.3.2.).

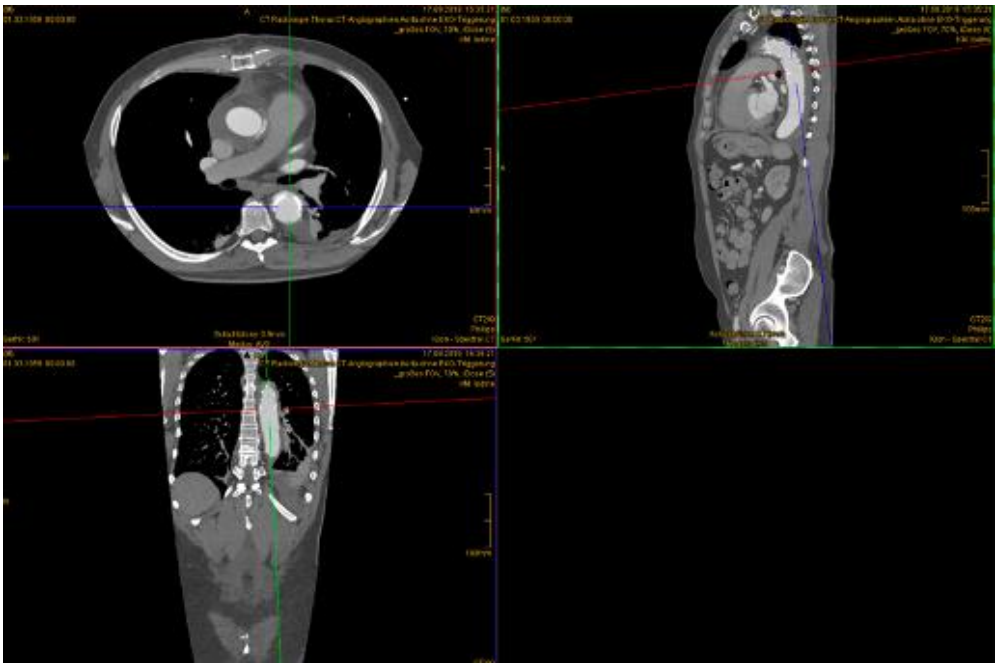

Abbildung 7: multiplanare Rekonstruktion mittels IMPAXX, Beispiel aus dem Patientenkollektiv (Quelle: UK Köln)

3.4 Statistische Auswertung

Die statistische Analyse wurde mit SPSS Statistics (Version 27.0.1.0, IBM Corp., 2020) durchgeführt. Kontinuierliche Variablen wurden entweder als Mittelwert (*M*) mit Standardabweichung (*SD*) oder als Median (*Md*) mit Interquartilsabstand (eng. Interquartile range, *IQR*) angegeben. Die Lage- und Streumaße wurden mittels explorativer Datenanalyse bestimmt. Kategoriale Variablen wurden in Anzahl (*n*) mit Prozenten (%) angegeben. Für die Analyse kontinuierlicher Variablen wurde bei normalverteilten Daten der t-test für unabhängige Stichproben, bei nicht-normalverteilten Daten der Mann-Whitney-U-Test verwendet. Für den Vergleich kategorialer Variablen wurde der Chi-Quadrat-Test verwendet, bei einer erwarteten Zellhäufigkeit von kleiner 5 der exakte Test nach Fisher durchgeführt. Zur Analyse des Überlebens und graphischen Darstellung wurde eine Kaplan-Maier-Kurve generiert. Unterschiede zwischen den beiden Gruppen wurde mittels Log Rank Test bestimmt.

Das Signifikanzniveau α wurde auf 5 % festgelegt, als statistisch signifikant wurden folglich *p*-Werte von kleiner 0,05 angesehen.[35] Für die Darstellung der gesammelten und berechneten Daten samt ihrer statistischen Analyse wurden in Microsoft Word (Version 16.51, 2021) Tabellen erstellt.

4. Ergebnisse

4.1 Allgemeine Patientencharakteristika

Im Folgenden wird ein Überblick über die Charakteristika des Patientenkollektivs gegeben. Neben den demographischen Daten werden auch präoperative Daten zu Komorbiditäten und der vorliegenden aortalen Erkrankung beschrieben.

4.1.1. Demographische Daten

In der AAD-Gruppe befanden sich 70 Patienten (66 %), in der nicht-AAD-Gruppe 36 Patienten (34 %). Das mittlere Alter des Patientenkollektivs lag bei 63 Jahren, 70,8 % der Patienten (n = 75) waren männlich. Verglichen mit der nicht-AAD-Gruppe waren die Patienten mit AAD jünger. Der Mittelwert des Alters lag bei 60 ± 11 gegenüber 68 ± 10 Jahren (*p* = < 0,001). Bei Aufnahme ins Krankenhaus befanden sich 34 % der Patienten des Gesamtkollektivs in kritischem Zustand; 19,8 % waren hämodynamisch instabil, 15,1 % somnolent oder komatös und 10,4 % präsentierten sich mit Aphasie. Im Gruppenvergleich befanden sich die Patienten mit AAD häufiger in kritischem Zustand (48,6 % vs. 5,6 %, *p* = < 0,001), präsentierten sich konsekutiv häufiger hämodynamisch instabil (28,6 % vs. 2,8 %, p = < 0,001), somnolent oder komatös (22,9 % vs. 0%, *p* = 0,004) und aphasisch (15,7 % vs. 0 %, *p* = 0,015). Der logistische Euro-SCORE 2 war bei Patienten mit AAD um 2 % höher als bei Patienten der nicht-AAD-Gruppe (*p* = 0,022).

4.1.2. Präoperative Komorbiditäten

Tabelle 1 gibt einen Überblick über die allgemeinen Patientencharakteristika, welche im Rahmen dieser Studie erhoben wurden. Insgesamt litten 91,5 % der Patienten an arterieller Hypertonie, 32,1 % an einer chronisch obstruktiven Lungenkrankheit (COPD), 12,3 % an peripherer arterieller Verschlusskrankheit (paVK) und 10,4 % an Diabetes Mellitus. Dabei hatten Patienten der Nicht-AAD-Gruppe mit 47 % zu 24 % in der AAD-Gruppe signifikant häufiger eine COPD (*p* = 0,017). Ein diagnostiziertes Marfan-Syndrom lag bei zehn Patienten vor (9,4 %), davon gehörten 9 der AAD-Gruppe an und einer der nicht-AAD-Gruppe (*p* = 0,159). Bei insgesamt drei Patienten (2,8 %) lag eine bikuspide Aortenklappe vor. 16 Patienten (15,1 %) hatten anamnestisch einen Schlaganfall erlitten, zehn Patienten (9,4 %) einen Herzinfarkt und zwölf (11,3 %) waren bereits am Herzen voroperiert. Für letzteres zeigte sich ein signifikanter Unterschied zwischen den Gruppen; 25 % der Patienten aus der nicht-AAD-Gruppe waren voroperiert, 4,3 % aus der AAD-Gruppe (*p* = 0,003). Bei über der Hälfte der Patienten (55,7 %) konnte eine Aortenklappeninsuffizienz (AKI) festgestellt werden, hierbei zeigte sich mit 55,7 % bei den AAD- und 55,6 % bei den Nicht-AAD-Patienten kein Unterschied zwischen den beiden Gruppen.

Der präoperative Laktat-Wert betrug im Schnitt 1,6 ± 1,9 mg/dL und war bei AAD-Patienten mit 2,0 ± 2,3 mg/dL signifikant höher als bei Nicht-AAD-Patienten, bei denen er 0,8 ± 0,3 mg/dL betrug ($p < 0{,}001$).

44 Patienten des Gesamtkollektivs wiesen bei Aufnahme eine Malperfusion auf, davon gehörten 42 der AAD- und zwei der Nicht-AAD-Gruppe an ($p < 0{,}001$). Am häufigsten betraf die Malperfusion das Gehirn (19,8 %), gefolgt von den Extremitäten (17,9 %), der Niere (15,1 %), dem Darm (9,4 %) und den Herzkranzgefäßen (8,5 %). Patienten mit AAD waren durchgehend signifikant häufiger von Malperfusionssymptomen betroffen, einzig bei der mesenterialen Malperfusion erwies sich der Unterschied zwischen den beiden Gruppen als nicht signifikant (12,9 vs. 2,8 %, $p = 0{,}159$).

Tabelle 1: allgemeine Patientencharakteristika

	Alle Patienten N=106	AAD n=70	Nicht-AAD n=36	p-Wert
Alter, Jahre	63 ± 11,2	60 ± 11	68 ± 10	<0,001
Männliches Geschlecht, n (%)	75 (70,8)	54 (77,1)	21 (58,3)	0,044
BMI, kg/m^2	27 ± 4	27,1 ± 3	26,8 ± 5	0,708
Arterielle Hypertonie, n (%)	97 (91,5)	63 (90)	34 (94,4)	0,715
paVK, n (%)	13 (12,3)	6 (8,9)	7 (19,4)	0,125
Diabetes, n (%)	11 (10,4)	7 (10)	4 (11,1)	1,000
CKD-EPI Stadium III oder IV, n (%)	32 (30,2)	20 (28,6)	12 (33,3)	0,881
COPD, n (%)	34 (32,1)	17 (24,3)	17 (47,2)	0,017
Z.n. Schlaganfall, n (%)	16 (15,1)	8 (11,4)	8 (22,2)	0,142
Z.n. Herzinfarkt, n (%)	10 (9,4)	4 (5,7)	6 (16,7)	0,085
Marfan-Syndrom, n (%)	10 (9,4)	9 (12,9)	1 (2,8)	0,159
Z.n. kardiochirurgischem Eingriff, n (%)	12 (11,3)	3 (4,3)	9 (25)	0,003
Kritischer Status bei Aufnahme, n (%)	36 (34)	34 (48,6)	2 (5,6)	<0,001
Reanimationspflichtig	3 (2,8)	3 (4,3)	0 (0)	0,549
Instabile Hämodynamik	21 (19,8)	20 (28,6)	1 (2,8)	<0,001
Aphasie	11 (10,4)	11 (15,7)	0 (0)	0,015
Hemiplegie/-parese	10 (9,4)	9 (12,9)	1 (2,8)	0,159
Somnolent/komatös	16 (15,1)	16 (22,9)	0 (0)	0,004
Intubiert und beatmet	4 (3,8)	4 (5,7)	0 (0)	0,297
Laktat-Wert, mg/dL	1,6 ± 1,9	2,0 ± 2,3	0,8 ± 0,3	<0,001
Laktat-Wert >2, n (%)	19 (17,9)	19 (27,1)	0 (0)	<0,001
Logistischer EURO-Score 2, %	11,4 ± 5,4	12,1 ±6,2	10 ± 3	0,022
Aortenklappenerkrankung, n (%)	60 (56,6)	41 (58,6)	19 (52,8)	0,569
Bikuspide Aortenklappe	3 (2,8)	3 (4,3)	0 (0)	0,549
AKS	6 (5,7)	5 (7,1)	1 (2,8)	0,661
AKI	59 (55,7)	39 (55,7)	20 (55,6)	0,988
AKI-Grad >2	22 (20,8)	14 (20)	8 (22,2)	0,789
LVEF, %	57,6 ± 9,7	57,6 ± 9,9	57,5 ± 9,4	0,955
Malperfusion bei Aufnahme, n (%)	44 (41,5)	42 (60)	2 (5,6)	<0,001
Koronar	9 (8,5)	9 (12,9)	0 (0)	0,027
Zerebral	21 (19,8)	20 (28,6)	1 (2,8)	0,002
Mesenterial	10 (9,4)	9 (12,9)	1 (2,8)	0,159
Renal	16 (15,1)	15 (21,4)	1 (2,8)	0,011
Extremitäten	19 (17,9)	19 (27,1)	0 (0)	<0,001

4.1.3. Präoperative Evaluierung der aortalen Entität

Bei 44 Patienten (41,5 %) wurde anhand der CT-Bildgebung ein Entry in der Aorta ascendens gefunden, bei 43 Patienten (40,6 %) im Aortenbogen. Zwischen der AAD- und der nicht-AAD-Gruppe zeigten sich mit einem *p*-Wert von jeweils < 0,001 signifikante Unterschiede, es waren 40 bzw. 38 Patienten mit AAD betroffen und 4 respektive 5 mit nicht-AAD. Bei 20 Patienten (18,9 %) wurde ein Entry in der Aorta descendens gefunden und bei insgesamt 4 Patienten (3,8 %) konnte keins gefunden werden.

Die aortale Entität hat sich bei der Mehrzahl des gesamten Patientenkollektivs in die Aorta ascendens, den Aortenbogen, die Aorta descendens und die Aorta abdominalis erstreckt. Die AAD-Gruppe wies hierbei mit 75,4 % signifikant häufiger einen Einbezug der abdominellen Aorta auf (p = 0,038), dies galt darüber hinaus auch für die supraaortalen Gefäße (53,6 % vs. 8,3 %, p = < 0,001). Die maximalen Gefäßdurchmesser waren in allen Abschnitten der Aorta bei Patienten mit nicht-AAD größer. Signifikant waren diese Unterschiede im Bereich des Aortenbogens (p = 0,013) sowie in Segment A und B (p = < 0.001).

Tabelle 2: präoperative Evaluation der aortalen Entität

	Alle Patienten N=106	AAD n=70	Nicht-AAD n=36	p-Wert
Entry, n (%)				
Aorta ascendens	44 (41,5)	40 (57,1)	4 (11,1)	<0,001
Aortenbogen	43 (40,6)	38 (54,3)	5 (13,9)	<0,001
Aorta descendens	20 (18,9)	13 (18,6)	7 (19,4)	0,931
Keins gefunden	4 (3,8)	2 (2,9)	2 (5,6)	0,603
Ausdehnung der Entität, n (%)				
Supraaortal	40 (38,1)	37 (53,6)	3 (8,3)	<0,001
Aorta ascendens	97 (92,4)	66 (95,7)	31 (86,1)	0,119
Aortenbogen	102 (97,1)	66 (95,7)	36 (100)	0,549
Aorta descendens	93 (88,6)	63 (91,3)	30 (83,3)	0,332
Aorta abdominalis	72 (68,6)	52 (75,4)	20 (55,6)	0,038
Aortaler Durchmesser, mm				
Aorta ascendens	50,5 ± 10,8	52 ± 11,4	56,6 ± 18,2	0,235
Aortenbogen	42,8 ± 8,3	42,8 ± 8,9	50,8 ± 14,2	0,013
Segment A	42,4 ± 12,5	37,1 ± 8,7	52,8 ± 12,4	<0,001
Segment B	35 ± 8,8	32,5 ± 4,3	45,6 ± 14,3	<0,001
Segment C	26,8 ± 10,4	23,8 ± 4,2	31,7 ± 15,2	0,090

4.2 Operation

Die erhobenen intraoperativen Daten sind in Tabelle 3 dargestellt. Eine notfallmäßige operative Versorgung wurde bei 95,7 % der Patienten mit AAD durchgeführt, während bei nur 16,7 % der Nicht-AAD-Patienten ein Notfalleingriff von Nöten war. Der Unterschied zwischen den beiden Gruppen ist mit einem p-Wert von < 0,001 signifikant. Die benötigte Zeit für die gesamte OP, den kardiopulmonalen Bypass (CPB) sowie für die Abklemmung der Aorta mittels Kreuzklemme war bei nicht-AAD-Patienten jeweils signifikant kürzer als bei AAD-Patienten. Die mediane OP-Dauer betrug 345 zu 401 Minuten (p = 0,007), die CPB-Zeit 236

zu 261 Minuten (p = 0,012) und die Aortenkreuzklemmzeit 126 zu 153 Minuten (p = 0,018). Die Dauer der antegraden Hirnperfusion (SACP-Zeit) betrug im Median 78 Minuten, hierbei zeigte sich kein signifikanter Unterschied zwischen den beiden Gruppen. Bei 70,8 % der Patienten wurde der Eingriff in moderater Hypothermie (25-30 °C) durchgeführt, bei 29,2 % in tiefer Hypothermie (20-24 °C). Die arterielle Kanüle wurde bei 94 Patienten (88,7 %) in der A. axillaris platziert, bei den restlichen 12 (11,3 %) direkt in der Aorta.

Bei 72 Patienten des Gesamtkollektivs wurde ein suprakoronarer Ersatz der Aorta ascendens durchgeführt, 45 davon gehörten der AAD- und 27 der nicht-AAD-Gruppe an. Bei den Patienten der nicht-AAD-Gruppe wurde signifikant häufiger ein Aortenklappenersatz (AKE) bzw. eine Bentall-OP vorgenommen (p = 0,029 und p = 0,012). Auch bezüglich der Wahl des AKE-Typs gab es signifikante Unterschiede zwischen den beiden Gruppen: eine mechanische Klappe wurde bei 24,3 % der AAD-Patienten und bei 2,8 % der nicht-AAD-Patienten eingesetzt (p = 0,005), während bei 10 % und respektive 25 % eine biologische Klappe verwendet wurde (p = 0,041). Bei 18,9 % des Patientenkollektivs wurde intraoperativ zusätzlich ein aortokoronarer Venenbypass (ACVB) gelegt.

4.2.1. FET

In der Mehrheit der Fälle (84,9 %) wurde für den Bogenersatz die Thoraflex-Prothese verwendet; in der AAD-Gruppe bei 88,6 % der Patienten und in der nicht-AAD-Gruppe bei 77,8 %, es gab keinen signifikanten Unterschied zwischen den Gruppen. Diesen gab es ebenso wenig bei der Höhe der distalen Anastomose, sie erfolgte zu 87,1 % und zu 83,3 % in Zone 3 (Zonen-Einteilung siehe Abb. 5). Sowohl die proximale als auch die distale Stentgröße war in der nicht-AAD-Gruppe mit einem Durchmesser von 29,1 ± 2,3 cm bzw. 31,7 ± 3,5 cm signifikant größer als in der AAD-Gruppe (27,2 ± 2,1 cm bzw. 29,3 ± 2,9 cm, p = < 0,001). Für die Anastomose der supraaortalen Gefäße wurde bei der nicht-AAD Gruppe signifikant häufiger die Insel-Methode verwendet (36,1 % zu 14,3 %, p = 0,010). In der AAD-Gruppe wurde mit 85,7 % häufiger die separate Anastomosierung gewählt (nicht-AAD 63,9 %, p = 0,010).

Tabelle 3: intraoperative Daten

	Alle Patienten N=106	AAD n=70	Nicht-AAD n=36	p-Wert
Notfallmäßige OP, n (%)	73 (68,9)	67 (95,7)	6 (16,7)	<0,001
OP-Zeit, min	370 [313-461]	401 [319-465]	345 [280-399]	0,007
CPB-Zeit, min	248 [203-305]	261 [216-338]	236 [187-285]	0,012
Aortenkreuzklemmzeit, min	147 [123-178]	153 [134-188]	126 [113-173]	0,018
SACP-Zeit, min	78 [62-89]	76 [62-88]	80 [60-90]	0,837
Körpertemperatur, C	28 [24-28]	28 [24-28]	26 [24-28]	0,305
20-24 C, n (%)	31 (29,2)	18 (25,7)	13 (36,1)	0,265
25-30 C, n (%)	75 (70,8)	52 (74,3)	23 (63,9)	0,265
Arterielle Kanülierung, n (%)				0,331
Aorta	12 (11,3)	6 (8,6)	6 (16,7)	
A. axillaris	94 (88,7)	64 (91,4)	30 (83,3)	
FET-Prothese, n (%)				0,142
Thoraflex	90 (84,9)	62 (88,6)	28 (77,8)	
E-vita Open	16 (15,1)	8 (11,4)	8 (22,2)	
Höhe proximaler Stent, n (%)				0,594
Zone 2	15 (14,2)	9 (12,9)	6 (16,7)	
Zone3	91 (85,8)	61 (87,1)	30 (83,3)	
Proximale Stentgröße, mm	27,9 ± 2,4	27,2 ±2,1	29,1 ± 2,3	<0,001
Distale Stentgröße, mm	30,1 ± 3,3	29,3 ± 2,9	31,7 ± 3,5	<0,001
Supraaortale Gefäße, n (%)				
Insel-Methode	23 (21,7)	10 (14,3)	13 (36,1)	0,010
Separate Anastomosen	83 (78,3)	60 (85,7)	23 (63,9)	0,010
Extraanatomischer LSA-Bypass	8 (7,7)	5 (7,2)	3 (8,6)	1,000
OP an Aortenwurzel/Aorta ascendens, n (%)				
AKE	10 (9,4)	3 (4,3)	7 (19,4)	0,029
Bentall (Conduit mit AKE)	24 (22,6)	21 (30)	3 (8,3)	0,012
David (Conduit mit AKE-Rekonstruktion)	2 (1,9)	1 (1,4)	1 (2,8)	1,000
Suprakoronarer Ascendens-Ersatz	72 (67,9)	45 (64,3)	27 (75)	0,263
AKE-Typ n (%)				
Mechanisch	18 (17)	17 (24,3)	1 (2,8)	0,005
biologisch	16 (15,1)	7 (10)	9 (25)	0,041
Additiver ACVB, n (%)	20 (18,9)	14 (20)	6 (16,7)	0,678

4.3 Postoperative Patientencharakteristika

In Tabelle 4 sind die postoperativen Patientencharakteristika dargestellt. Die Patienten verbrachten durchschnittlich 20,2 ± 16,7 Tage im Krankenhaus und lagen im Schnitt 13,2 ± 14,4 Tage auf Intensivstation (ITS). Die mediane Beatmungszeit auf ITS betrug 82 Stunden, bei AAD-Patienten 93 und bei nicht-AAD-Patienten 70 Stunden. Postoperativ wiesen 21

Patienten (19,8 %) eine Rekurrensparese auf. 16 Patienten (15,1 %) erlitten ein permanentes neurologisches Defizit (PND), davon 15 der AAD- und einer der nicht-AAD-Gruppe; dieser Unterschied war mit einem *p*-Wert von 0,011 signifikant. Insgesamt drei Patienten (2,8 %) erlitten eine Rückenmarksverletzung, alle gehörten der AAD-Gruppe an. In 38,7 % der Fälle war eine Re-Thorakotomie aufgrund von Blutung notwendig.

Der maximale Laktat-Wert war bei den Patienten der AAD-Gruppe mit 10,7 ± 5,8 mmol/l signifikant höher als bei den Nicht-AAD-Patienten (7,2 ± 5,4 mmol/l, p = 0,003). Auch der maximale Kreatinin-Wert war mit 2,5 ± 1,7 und respektive 1,8 ± 1,1 mmol/l (p = 0,013) signifikant höher.

Bei 21 Patienten des Kollektivs wurde eine TEVAR als Sekundärintervention durchgeführt, davon gehörten acht der AAD- und 13 der Nicht-AAD-Gruppe an. Prozentual gesehen stellte dies mit 11,4 % gegenüber 36,1 % einen signifikanten Unterschied dar (p = 0,003).

Die mediane Follow-up Zeit lag bei 523 Tagen. Bei den AAD-Patienten waren es im Median 355 Tage, bei den Nicht-AAD-Patientin 647 Tage (p = 0,114). Zur Analyse der Follow-up Zeit wurden zur Vereinfachung die Patienten ausgeschlossen, welche in den ersten 30 Tagen nach OP verstorben sind.

Tabelle 4: postoperative Patientencharakteristika

	Alle Patienten N=106	AAD n=70	Nicht-AAD n=36	p-Wert
Beatmungszeit, h	82 [31-306]	93 [33-302]	70 [24-412]	0,214
Beatmungszeit >96 h, n (%)	47 (44,3)	33 (47,1)	14 (38,9)	0,418
ITS-Liegezeit, d	13,2 ± 14,4	11,4 ± 8,7	16,6 ± 21,4	0,163
Hospitalisierungszeit, d	20,2 ± 16,7	17,7 ± 13	25,1 ± 21,7	0,067
Rekurrensparese, n (%)	21 (19,8)	12 (17,1)	9 (25)	0,336
PND, n (%)	16 (15,1)	15 (21,4)	1 (2,8)	0,011
Rückenmarksverletzung, n (%)	3 (2,8)	3 (4,3)	0 (0)	0,549
CVVH, n (%)	27 (25,5)	21 (30)	6 (16,7)	0,136
Sepsis, n (%)	20 (18,9)	12 (17,1)	8 (22,2)	0,527
Max. Laktat-Wert, mmol/l	9,5 ± 5,9	10,7 ± 5,8	7,2 ± 5,4	0,003
Max. Kreatinin-Wert, mg/dl	2,3 ± 1,6	2,5 ± 1,7	1,8 ± 1,1	0,013
Min. GFR auf ITS, ml/min	41,7 ± 25,6	39,5 ± 26	45,7 ± 24,7	0,247
Rethorakotomie wegen Blutung, n (%)	41 (38,7)	27 (38,6)	14 (38,9)	0,975
TEVAR als Sekundärintervention, n (%)	21 (19,8)	8 (11,4)	13 (36,1)	0,003
Zeit bis TEVAR, d	165 ± 211,8	178,5 ± 292,5	158,1 ± 174	0,854
Tod, n (%)	30 (28,3)	20 (28,6)	10 (27,8)	0,932
30-Tage	19 (17,9)	15 (21,4)	4 (11,1)	0,190
>30 Tage	11 (10,4)	5 (7,3)	6 (16,7)	0,178
Todesursache, n (%)				
Kardial	6 (5,7)	5 (7,1)	1 (2,8)	0,661
zerebral	9 (8,5)	9 (12,9)	0 (0)	0,027
MOV/Sepsis	5 (4,7)	2 (2,9)	3 (8,3)	0,334
Follow-up, d	523 [9-3324]	355 [9-3324]	647 [9-2811]	0,114
Zeit bis zum letzten CT, d	28 [2-1672]	17 [2-1672]	58,5 [5-1496]	0,219

4.3.1. Mortalität

Im Beobachtungszeitraum dieser Studie, zwischen Januar 2007 und Januar 2020, sind 30 Patienten (28,3 %) des Gesamtkollektivs verstorben. Davon waren 20 (28,6 %) aus der AAD-Gruppe und zehn (27,8 %) aus der nicht-AAD-Gruppe. Die 30-Tages-Mortalität nach FET-Implantation lag bei 17,9 % für das Gesamtkollektiv; bei 21,4 % in der AAD- und 11,1 % in der Nicht-AAD-Gruppe (siehe Tabelle 4).

Die 1-, 3- und 5-Jahres Überlebensraten lagen bei 77,9 ± 4,1 %, 71,4 ± 4,9 % und 63,8 ± 6,7 % für die Gesamtkohorte. In der AAD-Gruppe lag das 1-, 3- und 5-Jahres-Überleben bei 75,2 ± 5,2 %, 69,6 ± 6,2 % und 63,2 ± 8,3 %; in der nicht-AAD-Gruppe respektive bei 83,2 ± 6,2 %, 75,3 ± 7,8 % und 66,9 ± 10,5 % (siehe Abbildung 7). Der Unterschied zwischen den beiden Gruppen war nicht signifikant (p = 0,554). Der Tod war in 8,5 % auf zerebrale Ereignisse zurückzuführen, dies betraf 12,9 % der AAD-Patienten und keinen der Nicht-AAD-Patienten (p = 0,027). In 5,7 % war die Todesursache kardialer Natur und in 4,7 % auf eine Sepsis mit Multiorganversagen (MOV) zurückzuführen (siehe Tabelle 4).

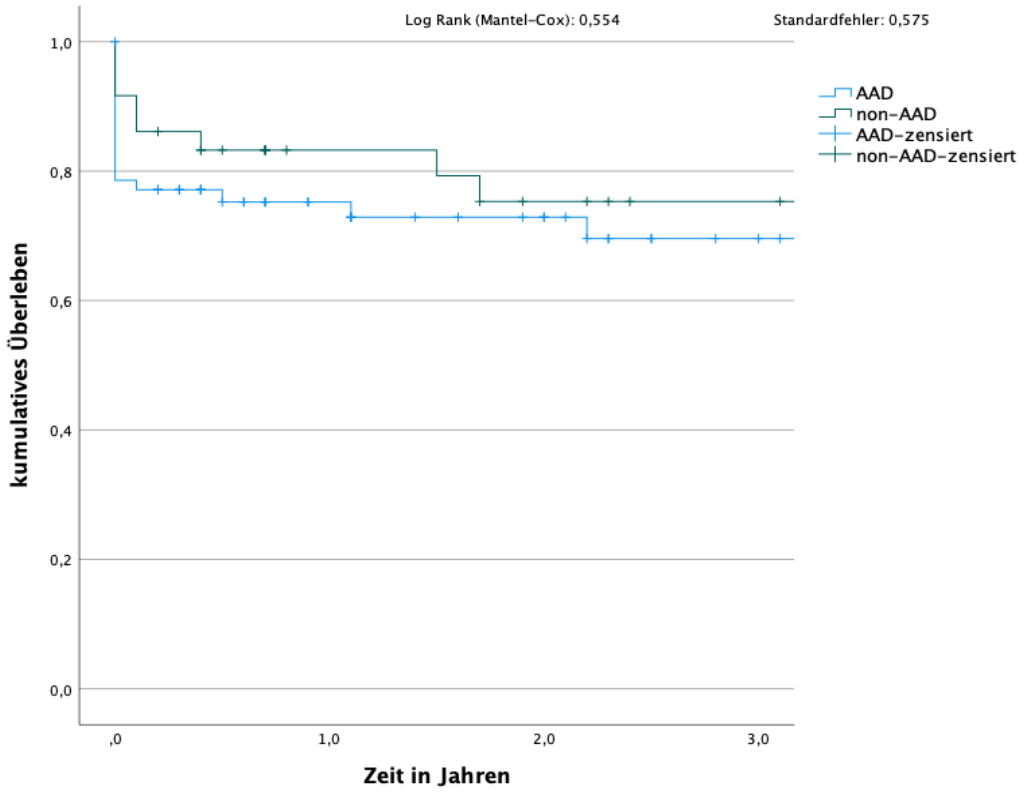

Abbildung 8: Kaplan-Meier-Kurve

4.4 Postoperative CT-Analyse

Von insgesamt 83 Patienten (78,3 %) des Kollektivs wurde ein postoperatives CT aufgenommen. Aus der AAD-Gruppe von 72,9 % und aus der nicht-AAD-Gruppe von 88,9 %. Die Landezone des distalen Stents lag bei 13 Patienten (16 %) distal des Brustwirbelkörpers

Th8; bei 26,7 % der nicht-AAD- und bei 9,8 % der AAD-Gruppe (p = 0,062). Die maximalen Gefäßdurchmesser des gesamten Lumens auf allen Ebenen, sowie des TL ab Segment A waren bei den Patienten der nicht-AAD-Gruppe größer (siehe Tabelle 5). Dabei waren die Unterschiede zwischen den beiden Gruppen auf allen Ebenen statistisch signifikant, lediglich für den maximalen Durchmesser in Segment C konnte der Unterschied nicht als signifikant beschrieben werden.

Insgesamt hatten 5 Patienten (6 %) ein Endoleak Typ Ib und 3 (3,6 %) ein Endoleak Typ II; davon gehörten 4 bzw. 1 der AAD- und 1 bzw. 2 der Nicht-AAD-Gruppe an.

4.4.1. Thrombose

Da Patienten mit Aneurysma per definitionem kein FL aufweisen, wurden diese für die Bestimmung der Thrombosierungsraten aus dem Kollektiv der 83 Patienten mit vorhandenem postoperativem CT ausgeschlossen. Daraus resultiert eine zu betrachtende Fallzahl von insgesamt 57 Patienten, 47 davon mit AAD und 10 mit CAD.

Innerhalb des Gesamtkollektivs sank die Rate der Thrombosierung des FL von proximal nach distal durchgehend. In Segment A betrug sie 93,0%, in Segment B 61,4 % und in Segment C 57,9 %. Im Vergleich konnte zwischen den beiden Gruppen für die Segmente B und C kein Unterschied bezüglich der Thrombosierungsrate nachgewiesen werden (p = 1,000 jeweils). In Segment A war der ermittelte Unterschied von 95,9 % bei AAD-Patienten vs. 75 % bei Nicht-AAD-Patienten statistisch nicht signifikant (p = 0,090).

4.4.2. Remodeling

Im Folgenden werden die berechneten Werte für das aortale Remodeling aus Tabelle 5 beschrieben.

In Segment A hat bei 18 Patienten (21,7 %) des Gesamtkollektivs positives Remodeling stattgefunden, bei 12 (14,5 %) stabiles und bei 15 (18,1 %) negatives. Die nicht-AAD-Patienten zeigten mit 31,3 % positivem und 21,9 % stabilem Remodeling gegenüber 15,7 % und 9,8 % bei den AAD-Patienten höhere Remodeling-Raten und für das negative Remodeling umgekehrt niedrigere mit 9,4 % gegenüber 23,5 %. Diese Unterschiede waren statistisch nicht signifikant (p = 0,071).

In Segment B gab es bei 16 Patienten (19,3 %) positives, bei 20 (24,1 %) stabiles und bei 9 (10,8 %) negatives Remodeling. Auch hier hatten die nicht-AAD-Patienten mit 25 % und 34,4 % für positives und stabiles Remodeling höhere Raten als die AAD-Patienten mit respektive 15,7 % und 17,6 %; ebenso wie in Segment A war das negative Remodeling bei der nicht AAD-Gruppe mit 3,1 % gegenüber 15,7 % geringer. Die Unterschiede waren statistisch nicht signifikant (p = 0,083).

In Segment C wiesen 10 Patienten (12 %) positives Remodeling auf, 11 (13,3 %) stabiles und 9 (10,8 %) negatives. Die nicht-AAD-Patienten zeigten in 21,9 % der Fälle positives

Remodeling, die AAD-Patienten in 5,9 %. Beim stabilen Remodeling war es mit 9,4 % zu 15,7 % anders als in den beiden proximalen Segmenten A und B. Das negative Remodeling war mit 3,1 % bei der nicht-AAD-Gruppe und 15,7 % bei der AAD-Gruppe wieder analog zu den anderen beiden Segmenten niedriger. Auch für Segment C waren die ausgewerteten Unterschiede mit einem *p*-Wert von 0,061, gemessen am festgelegten Signifikanzniveau, nicht signifikant.

Tabelle 5: Auswertung postoperativer CT-Aufnahmen

	Alle Patienten	AAD	Nicht-AAD	p-Wert
Postoperative CT-Aufnahme, n (%)	83 (78,3)	51 (72,9)	32 (88,9)	
Landezone distaler Stent > Th8, n (%)	13 (16)	5 (9,8)	8 (26,7)	0,062
Aorta ascendens				
max. Durchmesser, mm	31,6 ± 3,7	30,7 ± 2	33,2 ± 5	0,014
Aortenbogen				
Max. Durchmesser, mm	32 ± 3,4	30,9 ± 3	33,8 ± 3,2	<0,001
Segment A				
Max. Durchmesser, mm	39,7 ± 12,5	34,3 ± 6,7	48,9 ± 14,7	<0,001
Max. Durchmesser TL, mm	28,9 ± 4,4	27,4 ± 3,3	31,6 ± 4,7	<0,001
Max. Durchmesser FL, mm	35 ± 12,7	29,4 ± 6,2	45,5 ± 14,8	<0,001
Segment B				
Max. Durchmesser, mm	33,8 ± 8,5	30,9 ± 4,7	38,5 ± 10,9	<0,001
Max. Durchmesser TL, mm	26,5 ± 5,9	24,8 ± 4,2	31,8 ± 7,4	<0,001
Max. Durchmesser FL, mm	31,2 ± 7,8	29,3 ± 5,2	37 ± 11,5	0,044
Segment C				
Max. Durchmesser, mm	25,8 ± 8,5	24,5 ± 4,6	27,9 ± 12,3	0,158
Max. Durchmesser TL, mm	20,7 ± 4,5	19,9 ± 3,8	24,3 ± 5,8	0,012
Max. Durchmesser FL, mm	24 ± 6	23,1 ± 5,1	27,9 ± 7,8	0,038
Endoleak, n (%)				
Typ Ib	5 (6)	4 (7,8)	1 (3,1)	0,644
Typ II	3 (3,6)	1 (2)	2 (6,3)	0,556
FL-Thrombose*, n (%)				
Segment A	53/57 (93,0)	47/49 (95,9)	6/8 (75,0)	0,090
Segment B	35/57 (61,4)	30/49 (61,2)	5/8 (62,5)	1,000
Segment C	33/57 (57,9)	28/49 (57,1)	5/8 (62,5)	1,000
Remodeling Segment A, n (%)				,071
positiv	18 (21,7)	8 (15,7)	10 (31,3)	
stabil	12 (14,5)	5 (9,8)	7 (21,9)	
negativ	15 (18,1)	12 (23,5)	3 (9,4)	
Remodeling Segment B, n (%)				,083
positiv	16 (19,3)	8 (15,7)	8 (25)	
stabil	20 (24,1)	9 (17,6)	11 (34,4)	
negativ	9 (10,8)	8 (15,7)	1 (3,1)	
Remodeling Segment C, n (%)				,061
positiv	10 (12)	3 (5,9)	7 (21,9)	
stabil	11 (13,3)	8 (15,7)	3 (9,4)	
negativ	9 (10,8)	8 (15,7)	1 (3,1)	

*, nur Patienten mit akuter (AAD) und chronischer Dissektion (CAD).

5. Diskussion

Ziel der vorliegenden Arbeit war es, die Thrombosierung des Falschen Lumens sowie das Remodeling der einzelnen Segmente der Aorta nach Implantation der Frozen-Elephant-Trunk-Prothese zu analysieren und anschließend zu beurteilen. Da die FET-Operation eine komplexe und durchaus risikoreiche Prozedur ist, sollen im folgenden Abschnitt neben der CT-Analyse der Aortensegmente unter anderem auch die perioperativen Patientencharakteristika und die Mortalität des Kollektivs diskutiert werden.

Die Einführung der Hybridprothese zu Beginn dieses Jahrhunderts konnte maßgeblich zur Vereinfachung der Behandlung komplexer aortaler Entitäten beitragen und hat sich dementsprechend in den letzten zwei Jahrzehnten international als Therapieoption etabliert. In der neuesten Sk2-Leitlinie der Arbeitsgemeinschaft der Wissenschaftlichen Medizinischen Fachgesellschaften (AWMF) aus dem Jahr 2021 wird der Einsatz des FET als Eingriffserweiterung bei primärem Entry distal der Aorta ascendens oder bei Re-Entry im Aortenbogen mit einer Konsensstärke von 100 % bewertet [36]. Eine S3-Leitlinie zum Thema Aortendissektion existiert nicht.

Die aktuelle Leitlinie der EACTS stammt aus dem Jahr 2019 und spricht hinsichtlich dem FET lediglich Klasse-IIa- und IIb-Empfehlungen des Evidenzgrads C aus [7]. Sprich, der Eingriff soll bzw. kann basierend auf dem Konsens von Expertenmeinungen und/oder kleinen, retrospektiven Studien in Erwägung gezogen werden. Eine klare Empfehlung oder Indikation lässt sich hieraus jedoch nicht ableiten. Dies unterstreicht eindeutig die Notwendigkeit der Akquirierung klinischer Daten zur FET-Implantation hinsichtlich der Etablierung von anerkannten Behandlungsstandards.

Auch wenn inzwischen viele Daten bezüglich der Sicherheit des FET vorliegen, zögern viele Chirurgen die Hybridprothese standardmäßig bei ihren Patienten einzusetzen. Oft wird die Entscheidung für den simpleren Ascendens- oder Halbbogenersatz mit der Akuität der Situation und der damit erhöhten Komplikationsrate bei ausgedehnteren Eingriffen begründet. Hierbei ist jedoch zu beachten, dass die Wahrscheinlichkeit für ein Heilen des FL in der akuten Phase der aortalen Verletzung am besten ist [37]. Eine frühzeitige komplette Versorgung der Läsion kann somit das Langzeit-Outcome günstig beeinflussen.

Wie soeben erwähnt ist die Akquise klinischer Daten, insbesondere von bereits erfolgreich behandelten Patienten, ein wichtiger Eckpfeiler der weiteren Etablierung des FET als Behandlungsmethode komplexer aortaler Pathologien. Ziel dieser Arbeit war es daher, anhand einer bereits operierten Kohorte weiter zur bestehenden Datenlage hinsichtlich des FET beizutragen.

Die vorliegende Arbeit befasst sich mit einem Patientenkollektiv des Herzzentrums der Universitätsklinik Köln, die Fallanalyse erfolgte retrospektiv. Eingeschlossen wurden alle

mittels FET operierten Fälle zwischen 2007 und 2019. Die Versorgung erfolgte entweder mit der E-vita Open oder der Thoraflex Hybridprothese. Das Patientenkollektiv wurde zur Auswertung basierend auf der vorliegenden aortalen Pathologie in zwei Gruppen aufgeteilt: AAD und nicht-AAD, letztere umfasst chronische Dissektionen und thorakale Aortenaneurysmen.

5.1 Patientenkollektiv

Es wurden 106 Patienten in die vorliegende Studie eingeschlossen. Die prädominierenden Komorbiditäten des Kollektivs waren arterielle Hypertonie (91,5 %), COPD (32,1 %), paVK (12,3 %) und Diabetes Mellitus (10,4 %). 70,8 % der Patienten waren männlich, der Altersdurchschnitt lag bei 63 Jahren. Die Patienten mit AAD waren im Schnitt jünger und generell in deutlich kritischerem Zustand als die der nicht-AAD-Gruppe, sprich bei Aufnahme hämodynamisch instabil, somnolent bzw. komatös oder aphasisch. Ebenso präsentierten sich die AAD-Patienten signifikant häufiger mit Malperfusionssyndromen. Die demographischen Daten und Risikofaktoren der Kohorte sind vergleichbar mit anderen Studien, in denen gleichartige Patientenkollektive hinsichtlich des Einsatzes des FET bei Aortendissektionen und -aneurysmata untersucht wurden [32,38]. Man kann somit von einem repräsentativen Patientenkollektiv ausgehen und dementsprechend aus den erhobenen Daten valide Rückschlüsse über die FET-Implantation ziehen.

Die unmittelbare sowie die langfristige vitale Bedrohung, die von einer akuten Aortendissektion ausgeht, wird durch die erhobenen Daten des untersuchten Patientenkollektivs eindrucksvoll verdeutlicht. Neben den präoperativ erfassten Charakteristika bestätigen auch die CT-Aufnahmen vor FET-Implantation die Dynamik einer akuten Dissektion.

Patienten der AAD-Gruppe wiesen präoperativ in allen Abschnitten der Aorta einen größeren Gefäßdurchmesser als Patienten der nicht-AAD-Gruppe auf. Die aortale Entität erstreckte sich bei der Mehrheit der Fälle von der Aorta ascendens bis in die Aorta abdominalis. AAD-Patienten hatten signifikant häufiger einen Einbezug der abdominellen Aorta und der supraaortalen Gefäße.

Eine postoperative CT-Aufnahme lag von 83 Patienten vor, demnach sind 23 Patienten im Follow-up verloren gegangen. Für diese Patienten konnten keine Thrombose- und Remodeling-Raten bestimmt werden.

5.2 Eingriff und Folgeeingriffe

Patienten mit AAD wurden fast ausschließlich notfallmäßig operiert. Die OP-Dauer sowie die Bypass- und Aortenkreuzklemmzeit waren länger als bei Patienten der nicht-AAD-Gruppe, welche dafür häufiger einen Aortenklappenersatz benötigten.

In dieser Studie wurde mehrheitlich die Thoraflex-Prothese benutzt (84,9 %), welche meist in Zone 3 implantiert wurde. Bei Patienten mit akuter Dissektion eignet sich die Thoraflex Hybrid mit 4 Seitenästen am besten, da diese eine bessere Versorgung der supraaortalen Äste ermöglicht. Im Gegensatz dazu sind die E-vita Open und die Standard-Thoraflex gut geeignet für Patienten mit chronischer Dissektion oder Aneurysma, da eine en-bloc-Versorgung der supraaortalen Abgänge praktikabel ist [31]. Eine Vielzahl der Ergebnisse publizierter Literatur basiert auf der Auswertung von Patienten, welche mit einer E-vita Open Prothese behandelt wurden, gefolgt von Patienten mit Cronus-Prothese und schließlich mit Thoraflex Hybrid [39]. Die Studienlage bezüglich der Auswahl der Hybridprothese ist bislang kaum vorhanden und nicht sehr aussagekräftig. Harky und Kollegen haben die E-vita und die Thoraflex Prothese hinsichtlich Morbidität und Mortalität verglichen und konnten diesbezüglich eine mutmaßliche Überlegenheit der E-vita Prothese feststellen. Die Forscher weisen allerdings selbst auf die unzureichende Aussagekraft aufgrund mangelnder Heterogenität zwischen den beiden untersuchten Gruppen hin [40].

Patienten mit AAD zeigten in der vorliegenden Arbeit postoperativ signifikant häufiger ein permanentes neurologisches Defizit als die der non-AAD-Gruppe (21,4 % vs. 2,8 %, p =0,011). Die Rate an neurologischen Defiziten bei AAD-Patienten wirkt auf den ersten Blick hoch. Man muss jedoch beachten, dass 48,6 % der Patienten mit AAD sich präoperativ in kritischem Status befanden (vgl. CAD: 5,6%, p <0,001) und 28,6 % eine zerebrale Malperfusion aufwiesen. Daraus lässt sich schlussfolgern, dass eine höhere Rate an PND bei Patientin mit akuter Dissektion mit der Natur der Erkrankung einhergeht.

Eine postoperative Rückenmarksverletzung mit dem Resultat einer Paraparese oder Paraplegie trat ebenfalls bei AAD-Patienten häufiger auf (4,3 % vs. 0 %). Das Auftreten dieser gefürchteten Komplikation ist seit Einführung des FET ein viel diskutiertes Thema: wurde eine ischämische Rückenmarksverletzung nach konventioneller ET-Operation bei 0,4 – 2,8 % Patienten beschrieben, sind es jedoch um die 8 % bei FET-Patienten. In diversen Single-Center-Studien wurden sogar Raten von 21-24 % an dieser sogenannten SCI angegeben.[7]

Es gibt eine Reihe erwiesener Risikofaktoren, welche im Rahmen der FET-Prozedur mit einer solchen Rückenmarksverletzung assoziiert sind. Dazu zählen unter anderem ein verlängerter Kreislaufstillstand, eine insuffiziente Kühlung des Patienten oder eine mangelnde zerebrale Perfusion [31].

Andere Risikofaktoren werden in der bestehenden Literatur kontrovers diskutiert. Eine Multi-Center-Analyse von Verhoye und Kollegen zeigte eine signifikante Assoziation zwischen einer Landezone des Stentgrafts auf Höhe von Th10 oder tiefer und dem Auftreten einer Rückenmarksverletzung [41]. Eine Database-Analyse von mehr als 3000 Patienten aus dem internationalen ARCH-Register konnte eine höhere Rate von Rückenmarksverletzungen bei einer Stentlänge von mehr als 15 cm oder einer Abdeckung von mindestens Th8 zeigen (11,6

% vs. 2,5 %) [42]. Sprechen die eben genannten Studien gegen eine Extension des Stents auf eine Höhe jenseits von Th10, so propagieren Hoffmann und Kollegen konträr dazu eine Landezone zwischen Th10 und Th12. Diese Empfehlung basiert auf der Theorie, dass die totale Okklusion der Segmentarterien des Rückenmarks die Ausbildung eines Kollateralnetzwerks bedingt [43].

Die Diskrepanz der Häufigkeit von Rückenmarksverletzungen suggeriert eine multifaktorielle Entstehung neurologischer Komplikationen nach der FET-Implantation und rückt das perioperative Management in den Fokus. So könnten die raschere Reperfusion der distalen Aorta bei Verwendung des 4-branched-Grafts von Thoraflex, die optimale Protektion des zentralen Nervensystems durch beispielsweise bilaterale antegrade Hirnperfusion und die suffiziente Senkung der Körperkerntemperatur die Rate an neurologischen Komplikationen senken [44,45].

Die Analyse des ARCH-Registers zeigte keine signifikante Erhöhung des Risikos einer Rückenmarksverletzung nach FET-Implantation verglichen mit einem konventionellen Bogenersatz ohne Stentgraft [44]. Die Ergebnisse dieser Studie sind jedoch kritisch zu betrachten. Fehlende Baseline- und OP-Daten führen zu einem Attrition-Bias, nicht erfasste Risikofaktoren für eine Rückenmarksverletzung bei AAD-Patienten zu einem Informations-Bias [45]. Dem gegenüber steht eine Metaanalyse von Chakos und Kollegen, welche eine Assoziation der FET-Technik mit einer erhöhten Inzidenz an Rückenmarksverletzungen verglichen mit der konventionellen Technik zeigte (3,8 % vs. 1,4 %). Die Forscher begründen dies mit der Abdeckung aus dem falschen Lumen gespeister interkostaler Arterien durch den Stent-Graft des FET. Darüber hinaus vermuten sie eine Potenzierung dieses Effekts durch akute Entitäten, bei welchen sich aufgrund des Zeitfaktors noch keine Kollateralen zur Blutversorgung gebildet haben. [46]

Patienten der nicht-AAD-Gruppe wurden signifikant häufiger mittels TEVAR re-interveniert. Ius und Kollegen konnte das Vorliegen einer chronischen Dissektion als unabhängigen Risikofaktor für die Notwendigkeit einer distalen Re-Intervention nachweisen. Grund dafür war ihres Erachtens am ehesten der natürliche Krankheitsprogress da fast alle Fallserien gute FL-Thromboseraten auf Höhe des Stentgrafts zeigten, aber nur unzureichende in der distalen Aorta [47]. Kuroda und Kollegen berichteten über die deutlich höhere Notwendigkeit einer sekundären TEVAR bei Patienten mit DeBakey Typ III Dissektion und retrograder Ausbreitung in die Aorta ascendens. Dies wurde auf das Fortbestehen des Entrys in der distalen thorakalen Aorta und der damit einhergehenden Perfusion des FL zurückgeführt. In derselben Studie hatten die Patienten mit akuter Typ A Dissektion, bei denen durch den Bogenersatz das primäre Entry sicher ausgeschaltet wurde, alle aortales Remodeling in den stromabwärts gelegenen Segmenten.[48]

Das Ausbleiben von ebendiesem Remodeling jenseits des Grafts in den stromabwärts gelegenen Segmenten wurde auch von Iida und Kollegen bei Patienten mit fortbestehender Kommunikation zwischen den beiden Lumina in der Aorta descendens beobachtet. Auch hier war eine sekundäre TEVAR in den meisten Fällen notwendig [49].

5.3 Mortalität

Die 30-Tages-Mortalität des Gesamtkollektivs liegt mit 17,9 % leicht über dem Durchschnitt anderer Studien, bei welchen die Sterblichkeitsrate von 9 bis 16 % reicht.

Die Auswertung des internationalen E-vita Open Registers durch Tsagakis und Kollegen berichtet eine 30-Tages-Mortalität von durchschnittlich 12 %, wobei sogenannte high-volume Zentren (mehr als 50 FET-Operationen insgesamt oder mehr als 10 pro Jahr) mit 11 % bessere Ergebnisse als low-volume Zentren mit 15,3 % erreichten [50]. Shrestha und Kollegen kamen bei insgesamt 250 operierten Patienten mit einer Krankenhaus-Mortalität von 11 % auf vergleichbare Zahlen [51]. Jakob und Kollegen berichten bei 178 in ihrem Zentrum operierten Patienten eine 30-Tages-Mortalität von 10 % [32]. In einer institutionellen Studie von Leontyev und Kollegen wurde eine 30-Tages-Mortalität von 8,7 % bei FET-Patienten dokumentiert [52]. Die Auswertung des französischen E-vita Registers von Verhoye und Kollegen ergab eine Krankenhaus-Mortalität von 12 %, eingeschlossen in die Studie wurden allerdings nur Patienten mit CAD oder DA [41].

Die Unterschiede in diesen Zahlen sind auf die variierende Akuität der zugrundeliegenden aortalen Erkrankung, bzw. die prozentuale Verteilung der jeweiligen Patienten in den verschiedenen Studien zurückzuführen. In der vorliegenden Arbeit wurden 66 % Patienten mit AAD und 34 % Patienten mit CAD oder DA mittels FET-Operation behandelt. In der bestehenden Literatur fällt die Verteilung weitgehend anders aus: bei Leonteyev waren nur 17 % des untersuchten Kollektivs AAD-Patienten, bei Tsagakis und Shrestha jeweils nur 40 % und Verhoye schloss nur elektive Patienten mit CAD oder DA in seine Analyse ein [41,50-52]. Die leicht über dem Durchschnitt liegende 30-Tages-Mortalität der vorliegenden Arbeit lässt sich so besser in den Kontext setzen. In der nicht-AAD-Gruppe liegt die Mortalität bei 11,1 %, während sie in der deutlich patientenstärkeren AAD-Gruppe bei 21,4 % liegt. Diese Beobachtung wird durch eine Database-Analyse von Preventza weiter gestützt, welche nach Auswertung von 35 Studien eine höhere Mortalitätsrate nach FET-Implantation bei akuter Dissektion gegenüber chronischen Pathologien zeigte [42].

Weitere Faktoren welche die Mortalität beeinflussen, sind die Erfahrung der Chirurgen in den einzelnen Zentren und die Weiterentwicklung der operativen Technik im Laufe der Jahre. Während die Analyse des E-vita Open Registers im Jahr 2011 noch eine Krankenhaus-Mortalität von 16 % ergeben hat, waren es 2020 nur noch 12 % [50,53].

Die Kollegen in Hannover rund um Jakob operieren akute Dissektionen ausschließlich in Hybrid-Sälen mit C-Bogen (Röntgen-Gerät), was eine Echtzeit-Bewertung des Ausmaßes der Dissektion und der Malperfusion sowie die entsprechende Behandlung ermöglicht [32]. Diese Herangehensweise trägt möglicherweise zur doch deutlich geringeren 30-Tages-Mortalität von 10 % im Vergleich zu den 18 % des vorliegenden Kollektivs bei.
Jakob und Kollegen konnten innerhalb einer Single-Center-Studie eine Assoziation zwischen geringerem Überleben und einem Patientenalter von über 65 Jahren, sowie einer kardiopulmonalen Bypass-Zeit über 240 min nachweisen [32].
In einer systematischen Review identifizierten Tian und Kollegen ein patentes FL als Prädiktor für späte Mortalität und die Notwendigkeit einer sekundären Intervention aufgrund aortaler Expansion [39]. Diese Ergebnisse verdeutlichen nochmals die Bedeutsamkeit der suffizienten Ausschaltung von Entries mit Hilfe der FET-Prothese und der daraus resultierenden FL-Reduktion in Hinblick auf eine Senkung der Mortalität.

5.4 Thrombose und Remodeling

Die postoperative Auswertung der angefertigten CT-Aufnahmen hat bei den Patienten der nicht-AAD-Gruppe auf allen Ebenen erwartungsgemäß größere Durchmesser der Aorta und größere TL-Durchmesser ab Segment A stromabwärts erbracht.
Während der maximale Gefäßdurchmesser beim gesamten Patientenkollektiv postoperativ in allen Segmenten der Aorta abgenommen hat, ist das TL annährend gleichgeblieben. Das FL ist in Segment A signifikant geschrumpft, diese Beobachtung konnte für Segment B und C nicht gemacht werden. Das Ausbleiben der erwarteten TL-Zunahme in den stromabwärts gelegenen Segmenten könnte an der kurzen Follow-up Zeit von im Mittel 523 Tagen liegen. Als Beispiel für späte volumetrische Veränderungen der Aorta sei an diesem Punkt ein Paper von Berger und Kollegen im European Journal of Cardio-Thoracic Surgery zu nennen. Untersucht wurde ein Kollektiv von 65 Patienten mit AAD oder CAD nach FET-Implantation mit Hinblick auf postoperative Veränderungen des TL und FL während regelmäßiger Follow-ups nach sechs, 12, 24 und 36 Monaten. Bei allen Patienten hat der totale Aortendurchmesser stromabwärts signifikant zugenommen, während das FL zu Gunsten eines vergrößerten TL abgenommen hat. Bei den Patienten mit CAD war auffällig, dass bereits auf Höhe des Truncus coeliacus keine Änderungen des FL im späteren Follow-up auszumachen waren. Darüber hinaus konnten die Forscher eine effektive Induktion von Remodeling in stromabwärts gelegenen Segmenten bei akuten und chronischen Dissektionen feststellen. Es ist zu beachten, dass einige Lumenänderungen erst ab einem Jahr und länger nach OP statistisch signifikant wurden. [38] Man kann demnach vermuten, dass in vielen Studien ein Informationsverlust durch das zeitlich limitierte Follow-up zustande kommt.

Einen interessanten Ansatz haben Usai und Kollegen in ihrer Studie eines kleinen Kollektivs von 20 Patienten aus Münster verfolgt: Das TL wurde nicht nur auf konventionelle Weise mittels des Durchmessers der Oberfläche eines Schnittbilds bestimmt, sondern auch volumetrisch nach entsprechender automatischer Rekonstruktion mittels eines fortgeschrittenen Bildverarbeitungsprogramms. Die volumetrische Analyse ergab eine signifikante Zunahme des TL während mittels herkömmlicher Oberflächen-Messung keine signifikanten Veränderungen gemessen werden konnten. Die statistische Signifikanz wurde nach 24 Monaten erreicht. Für das FL konnten keine signifikanten Unterschiede festgestellt werden.[54] Daraus lässt sich schlussfolgern, dass die volumetrischen Änderungen der Aorta durch herkömmliche Messmethoden eventuell nicht vollständig erfasst werden und hier in vielen Studien ein Informationsverlust vorliegt.

Bei allen Patienten der vorliegenden Arbeit mit akuter oder chronischer Dissektion hat sich postoperativ eine Thrombosierung des FL gezeigt, diese nahm von proximal nach distal durchgehend ab. Während sie in Segment A noch 93 % betrug, waren es in Segment C noch lediglich 58 %. Die post-operativen Raten für FL-Thrombose unterstreichen für beide Gruppen die Effektivität der FET-Implantation und gehen einher mit vorausgegangen Studien, welche eine Thromboserate um die 93-99 % rund um den Stent im Segment A bei AAD-Patienten zeigen konnten, mit progressiver Abnahme in den stromabwärts gelegenen aortalen Segmenten [38,47]. In der vorliegenden Arbeit betrugen die Thromboseraten 93 % in Segment A, 61 % in Segment B und 58 % in Segment C. Ein Unterschied zwischen AAD und nicht-AAD Patienten bestand nur in Segment A, war jedoch nicht statistisch signifikant.

Auch dies geht einher mit den Ergebnissen von vorangegangenen Studien. Ianfresco und Kollegen zeigten ebenfalls vergleichbare Thrombose-Raten des FL bei Patienten mit akuter und mit chronischer Dissektion.[55] Weiss und Kollegen analysierten die Aorta nach FET-Implantation auf Höhe der Pulmonal-Bifurkation, des Diaphragmas und des Truncus coeliacus. Die Thrombosierung des FL nahm auch hier jenseits des Stent-Grafts sukzessive ab, das TL nahm jedoch in allen gemessenen aortalen Segmenten signifikant zu. [56]

Generell lässt sich festhalten, dass eine Thrombosierung des FL vor allem auf Höhe des Stents stattfindet. In den stromabwärts gelegenen Segmenten nimmt die Rate der Thrombosierung durchgehend ab. Eine spannende Beobachtung ist der Fakt, dass trotz ausbleibender Thrombosierung das TL in allen aortalen Segmente zunahm bzw. das Gesamtlumen konstant blieb. Dies bestätigt die Annahme, dass eine Thrombose auf Höhe des Stens aortales Remodeling induziert.

Betrachtet man die Remodeling-Raten, hatten die nicht-AAD-Patienten der hier untersuchten Kohorte durchgehend häufiger positives Remodeling und respektive weniger negatives. Dies ließ sich für alle drei Segmente A, B und C beobachten. Diese Ergebnisse widersprechen denen einiger vorausgegangen Studien, in denen positives aortales Remodeling gerade bei

Patienten mit akuter Typ-A Dissektion ausgeprägter war. Ursächlich hierfür könnte ein Attrition Bias sein, da von weniger Patienten der AAD-Gruppe ein post-operatives CT verfügbar war als von der nicht-AAD-Gruppe (72,9 % vs. 88,9 %).

Ianfrancesco und Kollegen wiesen in ihrer Multi-Center-Studie des International E-vita Open Registry besseres Remodeling des TL bei Patienten mit akuter als bei denen mit chronischer Dissektion nach. Sie erklären diese Ergebnisse mit dem Fakt, dass chronische Dissektionen nachgewiesenermaßen eine dickere und steifere Membran der Intima aufweisen und die Dissektionsmembran ihre Fähigkeit zur Expansion mit der Zeit verliert. Folglich sei die Expansion des TL bei Patienten mit chronischer Dissektion unwahrscheinlicher. Die äußere Aortenwand behält dahingegen ihre Fähigkeit zum Remodeling auch in der chronischen Phase bei, dies wird durch die Thrombose des FL positiv beeinflusst.[55]

Jakob und Kollegen konnten in einer Single-Center-Studie aus dem Westdeutschen Herzzentrum in Essen bei 89 % der mit einer E-vita Open behandelten Patienten positives oder stabiles Remodeling im Bereich des Stentgrafts nachweisen. Die Patienten mit AAD hatten isoliert betrachtet 92 % positives oder stabiles Remodeling, die Patienten mit CAD 82 %. In den stromabwärts gelegenen Abschnitten waren es beim Gesamtkollektiv 70 % positives oder stabiles Remodeling. Negatives Remodeling hatte stromabwärts bei 27% der Patienten mit AAD und bei 42 % der Patienten mit CAD stattgefunden [32]. Ein Teil desselben Patientenkollektivs aus Essen wurde von Dohle und Kollegen speziell in Hinblick auf das aortale Remodeling analysiert. Bei Patienten mit AAD korrelierte das Remodeling mit der Thrombose des FL in den entsprechenden Segmenten. Dagegen konnte bei den CAD-Patienten lediglich eine Korrelation mit der Thrombose des FL in Segment A festgestellt werden, für die Segmente B und C gelang dies nicht [26]. Diese Ergebnisse bestärken den oben genannten Ansatz von Ianfrancesco, dass die Expansion des TL bei Patienten mit CAD aufgrund der Beschaffenheit der Dissektionsmembran unwahrscheinlicher ist. Da die Berechnung des Remodeling neben der Veränderung des gesamten aortalen Lumens auch auf den volumetrischen Änderungen des TL basiert (siehe Kapitel 3.3) wird ersichtlich, weshalb die Remodeling-Raten bei CAD-Patienten schwieriger vorherzusehen sind.

Furutachi und Kollegen operierten am Saga Universitätskrankenhaus in Japan über einen Zeitraum von acht Jahren 50 Patienten mit akuter Typ A Dissektion. 30 davon wurden mit dem klassischen ET behandelt und 20 mit der Frozenix-FET-Prothese. Hinsichtlich des aortalen Remodelings konnten keine statistisch signifikanten Unterschiede zwischen den beiden Gruppen gefunden werden. Die FET-Gruppe wies eine komplette FL-Thrombose auf. Die Forscher weisen darauf hin, dass statistische Signifikanz ggf. durch eine höhere Fallzahl erreicht werden könne. [57] Auch in dieser Studie könnte es eine Rolle spielen, dass das volle Potential der Aorta zum Remodeling durch die kurze Follow-up Periode von zwölf Monaten nicht ausreichend erfasst wurde.

Andere Daten hinsichtlich des aortalen Remodelings nach Einsatz der Frozenix-Prothese stammen von Kuroda und Kollegen aus der Universität von Yagamata, Japan. Sie stellten fest, dass die FET-Implantation bei Patienten mit Stanford-A-Dissektion postoperativ positives Remodeling im Sinne einer Vergrößerung des Aorten-/TL-Verhältnisses begünstigt hat, während bei Typ-B-Dissektionen keine Expansion des TL beobachtet werden konnte. Diese Patienten seien demnach eine potenzielle Zielgruppe für eine nachgehende TEVAR. [48]
Koechlin und Kollegen nutzen am Universitätsspital Basel standardmäßig den sogenannten modifizierten FET (mFET), bei welchem im Vergleich zum klassischen FET der distale Aortenbogen ab dem Abgang der supraaortalen Gefäße mitsamt der verbleibenden Dissektion in situ verbleibt. Verglichen mit einem reinen Ascendens- bzw. Halbbogenersatz zeigten sich im Follow-up bei den mFET-Patienten sowohl geringe Komplikations- als auch Mortalitätsraten. Die Autoren erklären ihre Ergebnisse wie auch Kuroda und Kollegen mit dem Fakt, dass residuelle Primär-Entries prädiktiv für eine spätere Dilatation der stromabwärts gelegenen Aortensegmente und Reoperation sind. [48,58]

5.5 Limitationen

Im folgenden Abschnitt soll auf die Limitationen der vorliegenden Arbeit und ihren zugrunde liegenden Daten eingegangen werden.
Die Etablierung medizinischer Behandlungsmethoden basiert weitestgehend auf dem Prinzip der evidenzbasierten Medizin (EbM) und stützt sich auf die beste vorhandene Wissensquelle. Dabei gilt, je mehr Daten desto besser für die Evidenz. Das höchste Level, Evidenz-Level A, wird für Daten aus multiplen randomisiert kontrollierten Studien oder Meta-Analysen vergeben [7]. Betrachtet man allerdings den Fortschritt in der Entwicklung chirurgischer Innovationen wie beispielsweise beim FET, wird vom Standard der EbM abgewichen und auf sogenannte disruptive Innovation zurückgegriffen. Die erfolgreiche Behandlung eines ersten Patienten führt bei den Nachfolgenden zu einer Modifikation der Technik, welche im weiteren Verlauf verfeinert und optimiert werden kann. Bezogen auf das Beispiel des FET war Hans Borst in den 80er Jahren mit der Entwicklung des klassischen Elephant Trunk der Pionier. An seinem operativen Ansatz orientierten sich nachgehend diverse Chirurgen und begannen ihn zu optimieren. Somit wächst die wissenschaftliche Evidenz für den Einsatz der FET-Prothese Monat für Monat.
Der Grund für die Notwendigkeit von der EbM abzuweichen ist an und für sich simpel: Die notfallmäßige Versorgung ist aufgrund mangelnder Aufklärung des Patienten von Studien ausgeschlossen, da eine Aufklärung mindestens am Tag vor Durchführung der entsprechenden Intervention erfolgen muss [59]. AAD-Patienten sind somit per se nicht randomisiert untersuchbar. Zur Etablierung neuer Standards muss auf Single-Center-Studien und Registeranalysen zurückgegriffen werden.[60] Empfehlungen hinsichtlich der chirurgischen Versorgung werden demnach mehrheitlich auf Basis retrospektiver Analysen ausgesprochen.

Die vorliegende Arbeit hat somit das Potential, die Etablierung des FET als Methode der Wahl bei ausgewählten Pathologien der proximalen Aorta weiter zu unterstützen.
Die größte Limitation dieser Arbeit ist das Studiendesign. Die Patienten kamen alle aus demselben Zentrum und wurden retrospektiv untersucht. Ein weiterer limitierender Faktor ist die recht geringe Anzahl an Patienten (n=106). Die Gruppen waren darüber hinaus nicht gut gematched, es gab eine ungleiche Verteilung von AAD- und non-AAD-Patienten. Dieser Umstand ist allerdings dem Fakt geschuldet, dass AAD-Patienten wesentlich häufiger einer offenen herzchirurgischen Prozedur zugeführt werden müssen als nicht-AAD-Patienten. Bei Letzteren kann auch eine gefäßchirurgisch durchgeführte TEVAR ausreichend sein.
Um die non-AAD-Gruppe zahlenmäßig zu verstärken, wurden CAD- und Aneurysma Patienten zusammengefasst. Dieses Vorgehen ist insofern nicht optimal, dass die Natur der aortalen Erkrankung nicht vergleichbar ist. Erstrebenswert wäre eine getrennte Auswertung dieser Patienten, um konkrete Angaben hinsichtlich des Outcomes des FET für die einzelnen Pathologien treffen zu können.
Die Follow-up Periode von durchschnittlich 523 Tagen war kurz und das letzte postoperative CT wurde im Schnitt nach sieben Monaten aufgenommen. Somit ist davon auszugehen, dass das volle Ausmaß an Remodeling aufgrund des zeitlichen Faktors noch gar nicht ermittelt werden konnte. Von 62 % (n = 66) der Patienten war kein präoperatives CT vorhanden, weshalb diese von der Auswertung ausgeschlossen werden mussten. Für die Berechnung des aortalen Remodeling ist das präoperative CT jedoch essenziell, wodurch in der vorliegenden Arbeit sicherlich ein Informationsverlust zustande kommt.

5.6 Empfehlungen für weiterführende Forschung

Um die Etablierung des FET im Sinne der EbM für die Behandlung komplexer aortaler Pathologien voranzubringen, ist weiterführende Forschung von außerordentlicher Wichtigkeit. Eine Vielzahl hochwertiger single-center Studien bietet die Grundlage für große Metaanalysen, da die Durchführung randomisiert-kontrollierter Studien, wie in Kapitel 5.5 bereits angesprochen, so nicht praktikabel ist.
Mit dem International E-vita open registry wurde 2008 die Möglichkeit der Kollektion von Daten gleichartig behandelter Patienten geschaffen. In der letzten großen Analyse des Registers durch Tsagakis und Kollegen wurden insgesamt 1165 Patienten eingeschlossen. Für die Thoraflex Hybrid Prothese gibt es bis dato noch kein internationales Register.
Speziell für die korrekte Berechnung des Remodeling ist die Etablierung von standardisierten Follow-up-Protokollen erstrebenswert. Kernpunkt eines solchen Protokolls sollte die postoperative CT-Bildgebung in festgelegten Abständen sein, um die Dynamik des Remodeling-Prozesses optimal abbilden zu können. Darüber hinaus sollten die infrage kommenden Patienten vor Entlassung in die ambulante Weiterbehandlung ihre Zustimmung

zur Aufnahme in das Protokoll abgeben. Durch eine solche Optimierung der Nachsorge wäre zu erwarten, dass perspektivisch weniger Patientin im Follow-up verloren gehen.
Das Langzeit-Outcome des FET ist weitestgehend unerforscht, wie in Kapitel 5.4 angesprochen, wird gerade das aortale Remodeling bei kurzer Nachbeobachtungszeit am ehesten unterschätzt. Um valide Aussagen hinsichtlich der strukturellen Veränderungen des Nativgefäßes nach FET-Implantation zu treffen, ist eine verlängerte Follow-up Periode von mehr als zwei Jahren wünschenswert.
Im Kontext der Optimierung des post-operativen Outcomes hinsichtlich neurologischer Komplikationen wie beispielsweise der SCI, ist die Etablierung und Weiterentwicklung weniger invasiver Techniken ein erstrebenswerter Ansatz. Dies gilt ebenso für die Senkung der Mortalitätsraten. Die Methode von Di Eusanio und Kollegen aus Ancona bietet dafür einen vielversprechenden Ansatz. In ihrer Institution erfolgt die Implantation des FET am schlagenden Herzen, ohne einen hypothermen Kreislaufstillstand zu etablieren.[61]
Somit könnten postoperative neurologische Komplikationen möglicherweise reduziert werden.

Die akute sowie die chronische Aortendissektion gehen mit hoher Mortalität und Morbidität der betroffenen Patienten einher, sowohl durch die Akuität der Erkrankung bei der AAD aber auch durch die möglichen Langzeitkomplikationen bei CAD und nach erfolgter Akutversorgung. Hinsichtlich der Langzeitergebnisse der in der vorliegenden Arbeit betrachteten FET-Prothese sollte daher weiterführende Forschung erfolgen.

6. Literaturverzeichnis

1. Aumüller G, Engele J, Kirsch J, Siegfried M. Duale Reihe Anatomie: Georg Thieme Verlag KG; 2014.

2. Erbel R, Aboyans V, Boileau C, et al. 2014 ESC Guidelines on the diagnosis and treatment of aortic diseases: Document covering acute and chronic aortic diseases of the thoracic and abdominal aorta of the adult. The Task Force for the Diagnosis and Treatment of Aortic Diseases of the European Society of Cardiology (ESC). *Eur Heart J* 2014; **35**(41): 2873-926.

3. Stanger O. Kompendium der modernen Herzchirurgie beim Erwachsenen: Springer-Verlag Wien; 2020.

4. Herold G. Innere Medizin: Herold; 2017.

5. Riambau V, Bockler D, Brunkwall J, et al. Editor's Choice - Management of Descending Thoracic Aorta Diseases: Clinical Practice Guidelines of the European Society for Vascular Surgery (ESVS). *Eur J Vasc Endovasc Surg* 2017; **53**(1): 4-52.

6. Michigan Uo. Aortic Aneurysm. 2010. https://www.umcvc.org/conditions-treatments/aortic-aneurysm. (zuletzt abgerufen am 10.07.2022)

7. Czerny M, Schmidli J, Adler S, et al. Editor's Choice - Current Options and Recommendations for the Treatment of Thoracic Aortic Pathologies Involving the Aortic Arch: An Expert Consensus Document of the European Association for Cardio-Thoracic Surgery (EACTS) & the European Society for Vascular Surgery (ESVS). *Eur J Vasc Endovasc Surg* 2019; **57**(2): 165-98.

8. Hiratzka LF, Bakris GL, Beckman JA, et al. 2010 ACCF/AHA/AATS/ACR/ASA/SCA/SCAI/SIR/STS/SVM guidelines for the diagnosis and management of patients with Thoracic Aortic Disease: a report of the American College of Cardiology Foundation/American Heart Association Task Force on Practice Guidelines, American Association for Thoracic Surgery, American College of Radiology, American Stroke Association, Society of Cardiovascular Anesthesiologists, Society for Cardiovascular Angiography and Interventions, Society of Interventional Radiology, Society of Thoracic Surgeons, and Society for Vascular Medicine. *Circulation* 2010; **121**(13): e266-369.

9. Shrestha M, Kaufeld T, Beckmann E, et al. Total aortic arch replacement with a novel 4-branched frozen elephant trunk prosthesis: Single-center results of the first 100 patients. *J Thorac Cardiovasc Surg* 2016; **152**(1): 148-59 e1.

10. Shrestha M, Bachet J, Bavaria J, et al. Current status and recommendations for use of the frozen elephant trunk technique: a position paper by the Vascular Domain of EACTS. *Eur J Cardiothorac Surg* 2015; **47**(5): 759-69.

11. Karck M, Chavan A, Khaladj N, Friedrich H, Hagl C, Haverich A. The frozen elephant trunk technique for the treatment of extensive thoracic aortic aneurysms: operative results and follow-up. *Eur J Cardiothorac Surg* 2005; **28**(2): 286-90; discussion 90.

12. Svensson LG. Rationale and Technique for Replacement of the Ascending Aorta, Arch, and Distal Aorta Using a Modified Elephant Trunk Procedure *J Card Surg* 1992; **7**(4): 301-12.

13. Crawford SE, Saleh SA, Schuessler JS. Treatment of aneurysm of transverse aortic arch. *The Journal of Thoracic and Cardiovascular Surgery* 1979; **78**(3): 383-93.

14. Borst H.G. WG, Schaps D. Extensive aortic replacement using "elephant trunk" prosthesis *Thorac cardiovasc Surgeon* 1983; **31**(1): 37-40.

15. Di Bartolomeo R, Murana G, Di Marco L, et al. Frozen versus conventional elephant trunk technique: application in clinical practice. *Eur J Cardiothorac Surg* 2017; **51**(1): 20-8.

16. Lühr M, Peterß S, Hagl C, Pichlmaier M. Der Frozen-Elephant-Trunk. *Gefässchirurgie* 2016; **21**(4): 232-9.

17. Kato M, Ohnishi K, Kaneko M, et al. New graft-implanting method for thoracic aortic aneurysm or dissection with a stented graft. *Circulation* 1996; **94**(9 Suppl): 188-93.

18. Ma WG, Zheng J, Sun LZ, Elefteriades JA. Open Stented Grafts for Frozen Elephant Trunk Technique: Technical Aspects and Current Outcomes. *Aorta (Stamford)* 2015; **3**(4): 122-35.

19. Fleck T, Hutschala D, Czerny M, et al. Combined Surgical and Endovascular Treatment of Acute Aortic Dissection Type A: Preliminary Results *Ann Thorac Surg* 2002; **74**(3): 761-6.

20. Herold U, Piotrowskia J, Baumgart D, Eggebrecht H, Erbel R, Jakob H. Endoluminal stent graft repair for acute and chronic type B aortic dissection and atherosclerotic aneurysm of the thoracic aorta- an interdisciplinary task. *Eur J Cardiothorac Surg* 2002; **22**(6): 891-7.

21. Karck M, Chavan A, Hagl C, Friedrich H, Galanski M, Haverich A. The frozen elephant trunk technique: A new treatment for thoracic aortic aneurysms. *The Journal of Thoracic and Cardiovascular Surgery* 2003; **125**(6): 1550-3.

22. Jakob H, Tsagakis K, Leyh R, Buck T, Herold U. Development of an integrated stent graft-dacron prosthesis for intended one-stage repair in complex thoracic aortic disease. *Herz* 2005; **30**(8): 766-8.

23. Schwarz NT, Reutter K-H, Brunn H, et al. Allgemein- und Viszeralchirurgie essentials: Georg Thieme Verlag KG; 2012.

24. Shrestha M, Pichlmaier M, Martens A, Hagl C, Khaladj N, Haverich A. Total aortic arch replacement with a novel four-branched frozen elephant trunk graft: first-in-man results. *Eur J Cardiothorac Surg* 2013; **43**(2): 406-10.

25. Gorlitzer M, Weiss G, Meinhart J, et al. Fate of the false lumen after combined surgical and endovascular repair treating Stanford type A aortic dissections. *Ann Thorac Surg* 2010; **89**(3): 794-9.

26. Dohle DS, Tsagakis K, Janosi RA, et al. Aortic remodelling in aortic dissection after frozen elephant trunk. *Eur J Cardiothorac Surg* 2016; **49**(1): 111-7.

27. Olsson C, Thelin S, Stahle E, Ekbom A, Granath F. Thoracic aortic aneurysm and dissection: increasing prevalence and improved outcomes reported in a nationwide population-based study of more than 14,000 cases from 1987 to 2002. *Circulation* 2006; **114**(24): 2611-8.

28. Neuhauser H, Kuhnert R, Born S. 12-Monats-Prävalenz von Bluthochdruck in Deutschland. *Journal of Health Monitoring* 2017; **2**(1): 57-63.

29. Zeiher J, Kuntz B, Lange C. Rauchen bei Erwachsenen in Deutschland. *Journal of Health Monitoring* 2017; **2**(2): 59-65.

30. Sabashnikov A, Heinen S, Deppe AC, et al. Axillar or Aortic Cannulation for Aortic Repair in Patients With Stanford A Dissection? *Ann Thorac Surg* 2016; **102**(3): 787-94.

31. Liakopoulos OJ, Kroener A, Sabashnikov A, et al. Single-center experience with the frozen elephant trunk procedure in 111 patients with complex aortic disease. *J Thorac Dis* 2020; **12**(10): 5387-97.

32. Jakob H, Dohle D, Benedik J, et al. Long-term experience with the E-vita Open hybrid graft in complex thoracic aortic disease. *Eur J Cardiothorac Surg* 2017; **51**(2): 329-38.

33. Di Bartolomeo R, Murana G, Di Marco L, et al. Is the frozen elephant trunk frozen? *Gen Thorac Cardiovasc Surg* 2019; **67**(1): 111-7.

34. Hemping-Bovenkerk A, Möllmann M. Anästhesie in der Gefäßchirurgie: Thieme; 2017.

35. Moritz R. Die statistische Analyse schließt die Methodik ab. 2016. https://statistik-und-beratung.de/2016/04/die-statistische-analyse-schliesst-die-methodik-ab/. (zuletzt abgerufen am 23.05.2023)

36. Bürger T, Berger T, Czerny M, et al. S2k-Leitlinie Behandlung der Thorakalen Aortendissektion Typ A. *AWMF online* 2021: 45.

37. Roselli EE, Rafael A, Soltesz EG, Canale L, Lytle BW. Simplified frozen elephant trunk repair for acute DeBakey type I dissection. *J Thorac Cardiovasc Surg* 2013; **145**(3 Suppl): S197-201.

38. Berger T, Kreibich M, Morlock J, et al. True-lumen and false-lumen diameter changes in the downstream aorta after frozen elephant trunk implantation. *Eur J Cardiothorac Surg* 2018; **54**(2): 375-81.

39. Tian DH, Ha H, Joshi Y, Yan TD. Long-term outcomes of the frozen elephant trunk procedure: a systematic review. *Ann Cardiothorac Surg* 2020; **9**(3): 144-51.

40. Harky A, Fok M, Bashir M. Which is the Optimal Frozen Elephant Trunk? A Systematic Review and Meta-Analysis of Outcomes in 2161 Patients Undergoing Thoracic Aortic Aneurysm Surgery Using E-vita OPEN PLUS Hybrid Stent Graft versus Thoraflex Hybrid Prosthesis. *Braz J Cardiovasc Surg* 2020; **35**(4): 427-36.

41. Verhoye JP, Belhaj Soulami R, Fouquet O, et al. Elective frozen elephant trunk procedure using the E-Vita Open Plus prosthesis in 94 patients: a multicentre French registry. *Eur J Cardiothorac Surg* 2017; **52**(4): 733-9.

42. Preventza O, Liao JL, Olive JK, et al. Neurologic complications after the frozen elephant trunk procedure: A meta-analysis of more than 3000 patients. *J Thorac Cardiovasc Surg* 2020; **160**(1): 20-33 e4.

43. Hoffman A, Damberg ALM, Schalte G, Mahnken AH, Raweh A, Autschbach R. Thoracic stent graft sizing for frozen elephant trunk repair in acute type A dissection. *J Thorac Cardiovasc Surg* 2013; **145**(4): 964-9 e1.

44. Poon SS, Tian DH, Yan T, et al. Frozen elephant trunk does not increase incidence of paraplegia in patients with acute type A aortic dissection. *J Thorac Cardiovasc Surg* 2020; **159**(4): 1189-96 e1.

45. Liakopoulos OJ. Commentary: Spinal cord injury after the frozen elephant trunk procedure: Are we really safe now? *J Thorac Cardiovasc Surg* 2020; **159**(4): 1199-200.

46. Chakos A, Jbara D, Yan TD, Tian DH. Long-term survival and related outcomes for hybrid versus traditional arch repair-a meta-analysis. *Ann Cardiothorac Surg* 2018; **7**(3): 319-27.

47. Ius F, Fleissner F, Pichlmaier M, et al. Total aortic arch replacement with the frozen elephant trunk technique: 10-year follow-up single-centre experience. *Eur J Cardiothorac Surg* 2013; **44**(5): 949-57.

48. Kuroda Y, Uchida T, Ohba E, et al. Aortic remodelling effect of the frozen elephant trunk technique on Stanford type A acute aortic dissection. *Interact Cardiovasc Thorac Surg* 2021.

49. Iida Y, Fujii S, Shimizu H, Sawa S. Patterns of aortic remodelling after total arch replacement with frozen elephant trunk for acute aortic dissection. *Interact Cardiovasc Thorac Surg* 2019; **29**(6): 923-9.

50. Tsagakis K, Pacini D, Grabenwoger M, et al. Results of frozen elephant trunk from the international E-vita Open registry. *Ann Cardiothorac Surg* 2020; **9**(3): 178-88.

51. Shrestha M, Martens A, Kaufeld T, et al. Single-centre experience with the frozen elephant trunk technique in 251 patients over 15 years. *Eur J Cardiothorac Surg* 2017; **52**(5): 858-66.

52. Leontyev S, Borger MA, Etz CD, et al. Experience with the conventional and frozen elephant trunk techniques: a single-centre study. *Eur J Cardiothorac Surg* 2013; **44**(6): 1076-82; discussion 83.

53. Leontyev S, Tsagakis K, Pacini D, et al. Impact of clinical factors and surgical techniques on early outcome of patients treated with frozen elephant trunk technique by using EVITA open stent-graft: results of a multicentre study. *Eur J Cardiothorac Surg* 2016; **49**(2): 660-6.

54. Usai MV, Ibrahim A, Oberhuber A, et al. Quantification of volume changes in the descending aorta after frozen elephant trunk procedure using the Thoraflex hybrid prosthesis for type A aortic dissection. *J Thorac Dis* 2021; **13**(1): 60-6.

55. Iafrancesco M, Goebel N, Mascaro J, et al. Aortic diameter remodelling after the frozen elephant trunk technique in aortic dissection: results from an international multicentre registry. *Eur J Cardiothorac Surg* 2017; **52**(2): 310-8.

56. Weiss G, Santer D, Dumfarth J, et al. Evaluation of the downstream aorta after frozen elephant trunk repair for aortic dissections in terms of diameter and false lumen status. *Eur J Cardiothorac Surg* 2016; **49**(1): 118-24.

57. Furutachi A, Takamatsu M, Nogami E, et al. Early and mid-term outcomes of total arch replacement with the frozen elephant trunk technique for type A acute aortic dissection. *Interact Cardiovasc Thorac Surg* 2019; **29**(5): 753-60.

58. Berdajs DA, Koechlin L, Reid G, et al. Modified frozen elephant trunk procedure as standard approach in acute type A aortic dissection: A propensity-weighted analysis. *J Thorac Cardiovasc Surg* 2022; **163**(5): 1754-61 e3.

59. Teubel A. Arzthaftungsrecht - Aufklären, aber richtig. Deutsches Ärzteblatt. 2010 14.10.2010:951-2.

60. Haverich A. Aortic arch replacement with frozen elephant trunk-when not to use it. *Ann Cardiothorac Surg* 2013; **2**(5): 592-6.

61. Di Eusanio M, Cefarelli M, Alfonsi J, Berretta P, Gatta E. Normothermic frozen elephant trunk surgery without circulatory arrest: how we do it in Ancona. *Ann Cardiothorac Surg* 2020; **9**(3): 244-5.

7. Anhang

7.1 Abbildungsverzeichnis

Abbildung 1: Aortenaneurysmata nach Lokalisation. Abbildung mit freundlicher Genehmigung übernommen von Michigan Medicine, Frankel Cardiovascular Center, Departement of Vascular Surgery [5] 12
Abbildung 2: Stanford-Klassifikation der Aortendissektion inklusive non-A-non-B-Dissektion (Zeichnung: Laura Marx) 14
Abbildung 3: Schritte der cET-Operation nach Borst (Zeichnung: Laura Marx) 18
Abbildung 4: A) Thoraflex Hybrid (Foto: Laura Marx) und B) E-vita Open Plus (genutzt mit freundlicher Erlaubnis durch/ Used with the Permission of Artivion, Inc.) 20
Abbildung 5: A) Ishimaru-Zonen und B) Anastomosierung der supraaortalen Gefäße en-bloc oder C) separat (Zeichnungen: Laura Marx) 25
Abbildung 6: Segmente entsprechend der Klassifikation nach Shrestha et al (Zeichnung: Laura Marx) 26
Abbildung 7: multiplanare Rekonstruktion mittels IMPAXX, Beispiel aus dem Patientenkollektiv (Quelle: UK Köln) 27
Abbildung 8: Kaplan-Meier-Kurve 35

7.2 Tabellenverzeichnis

Tabelle 1: allgemeine Patientencharakteristika 30
Tabelle 2: präoperative Evaluation der aortalen Entität 31
Tabelle 3: intraoperative Daten 33
Tabelle 4: postoperative Patientencharakteristika 34
Tabelle 5: Auswertung postoperativer CT-Aufnahmen 38

7.3 Supplementär: Änderungen aortaler Diameter prä- und postoperativ

Als supplementärer Anhang sind folgend 2 Tabellen mit den Änderungen der aortalen Diameter prä- und postoperativ innerhalb der selben Gruppe (AAD und nicht-AAD) aufgeführt. Die statistische Erhebung ist hier mittels dem Wilcoxon-Vorzeichen-Rang-Test durchgeführt worden (SPSS Statistics, Version 27.0.1.0, IBM Corp., 2020).

Supplementär – Tabelle 1: Änderungen aortaler Diameter prä- und postoperativ in der AAD-Gruppe

	präoperativ	*postoperativ*	*p-Wert*
Segment A			
Max. Durchmesser, mm	37,1 ± 8,7	34,41 ± 6,6	0,830
Max. Durchmesser TL, mm	28,8 ± 7,4	27,4 ± 3,3	0,663
Segment B			
Max. Durchmesser, mm	32,5 ± 4,3	31,2 ± 4,7	0,326
Max. Durchmesser TL, mm	25 ± 4,3	24,8 ± 4,2	0,913
Segment C			
Max. Durchmesser, mm	23,8 ± 4,2	24,5 ± 4,6	0,486
Max. Durchmesser TL, mm	18,7 ± 3,7	19,9 ± 3,8	0,382

Supplementär – Tabelle 2: Änderungen aortaler Diameter prä- und postoperativ in der nicht-AAD-Gruppe

	präoperativ	*postoperativ*	*p-Wert*
Segment A			
Max. Durchmesser, mm	52,8 ± 12,4	49,4 ± 14,7	0,046
Max. Durchmesser TL, mm	35,2 ± 11,1	31,6 ± 4,7	0,249
Segment B			
Max. Durchmesser, mm	45,6 ± 14,3	39,8 ± 12,1	0,149
Max. Durchmesser TL, mm	33,3 ± 4,3	31,8 ± 7,4	1,000
Segment C			
Max. Durchmesser, mm	31,7 ± 15,2	27,9 ± 12,3	0,023
Max. Durchmesser TL, mm	22,5 ± 2,2	24,3 ± 5,8	0,180